

XXVII



REUNIÓN DE LA SOCIEDAD ESPAÑOLA DE URGENCIAS DE PEDIATRÍA



SEUP

SOCIEDAD ESPAÑOLA DE
URGENCIAS DE PEDIATRÍA

CUIDÁNDONOS | CUIDÁNDOLOS

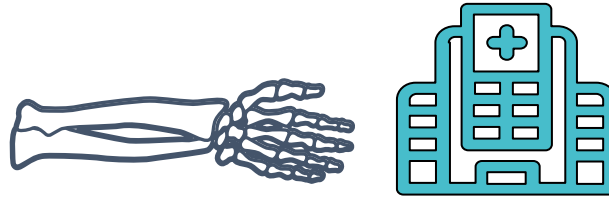
COMUNICACIÓN ORAL CORTA

UTILIDAD DE UN PROGRAMA FORMATIVO EN ECOGRAFÍA A PIE DE CAMA PARA EL DIAGNÓSTICO DE FRACTURAS DE MUÑECA Y ANTEBRAZO

Cámara Otegui A, Solé Pique L, Catarineu de la Fuente N, Sarasua Etxeberria M, Olaciregui Echenique I, Muñoz Bernal JA.

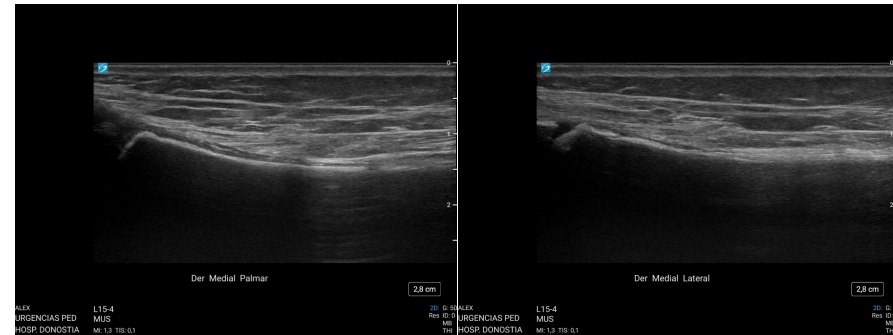
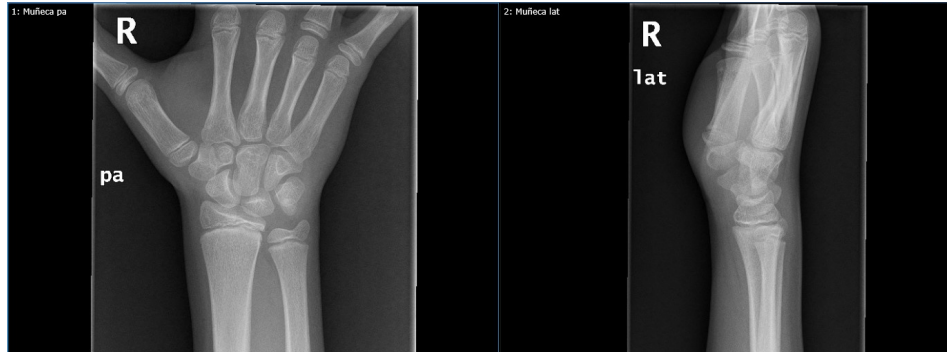Servicio de Pediatría. Sección de Urgencias. Hospital Universitario Donostia. Gipuzkoa.

INTRODUCCIÓN:

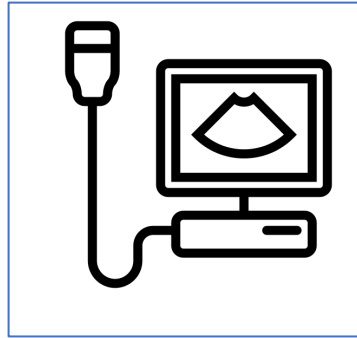


-Radiografía ósea: gold estándar para el diagnóstico. ★

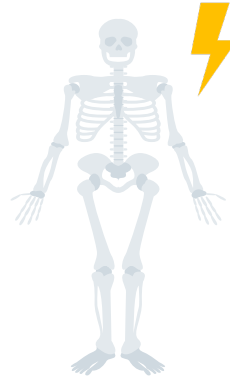
-POCUS (Point of Care Ultrasound): técnica en auge.



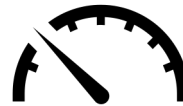OBJETIVOS:



VS



¿Validez?



METODOLOGÍA:

CRITERIOS DE INCLUSIÓN

- < 14 años
- sospecha de fractura de muñeca o antebrazo
- Firma de CI

CRITERIOS DE EXCLUSIÓN

- Dx o Rx previos.
- Fracturas abiertas
- Alteración neurovascular
- pacientes inestables
- AP de fractura en misma zona
- No CI.

NOV 2021:

Proceso formativo


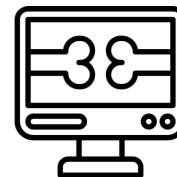
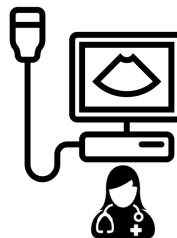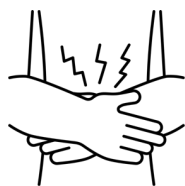
FEB 2022:

Inicio Reclutamiento

JUL 2022:

Fin Reclutamiento

6 meses



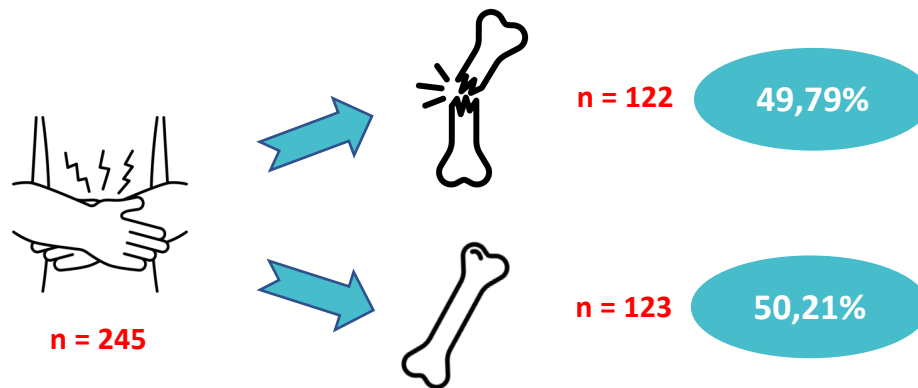
Cegados



XXVII REUNIÓN



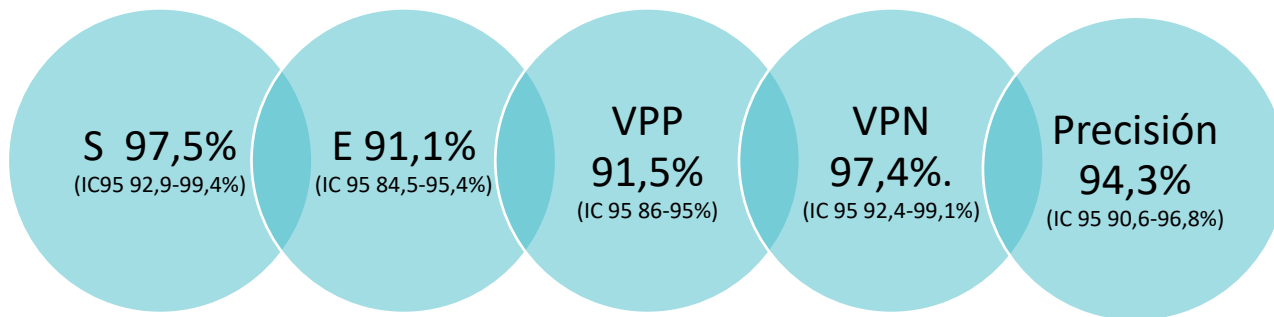
RESULTADOS:



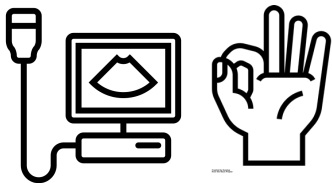
		Gold Estándar: Radiografía		
		Fractura	No fractura	
POCUS	Fractura	119	11	130
	No fractura	3	112	115
		122	123	n=245

RESULTADOS:

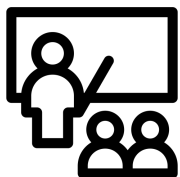		Gold Estándar: Radiografía		
		Fractura	No fractura	
POCUS	Fractura	119	11	130
	No fractura	3	112	115
		122	123	n=245



COMENTARIOS:



La POCUS es útil y válida para la detección de fracturas de muñeca y antebrazo.



Formación simple, con curva de aprendizaje rápida.



Se debe valorar la implementación sistemática de esta técnica en la práctica clínica diaria en UP.

ESKERRIK ASKO!

XXVII REUNIÓN

