

PRESENTACIÓN CLÍNICA DE FRACTURA DE LA LÁMINA PAPIRÁCEA DEL ETMOIDES EN PEDIATRÍA

Aitoutouhen Infante, F.; Hernández Pérez, C.; Mangione Carderella, L.; Espinel Padrón, Z.; Díaz Hernández, L.; De Elejabeitia Cortezo, C.
Complejo Hospitalario Universitario Insular - Materno Infantil de Las Palmas de Gran Canaria

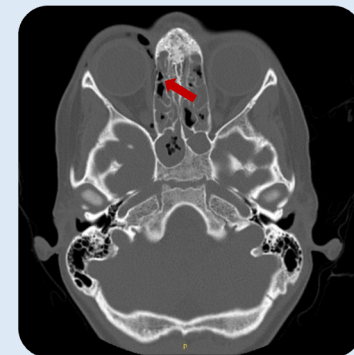
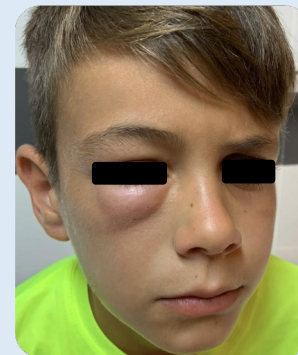

INTRODUCCIÓN

- **Sonarse la nariz** puede provocar un barotrauma capaz de **fracturar** las paredes de la órbita bien de forma espontánea o, tras traumatismo.
- La pared de la lámina papirácea es la más débil; tras un traumatismo, es la que más frecuentemente puede producir un **enfisema orbitario**.

CASO CLÍNICO

- Varón de 11 años acude por **edema orbitario en ojo derecho** de 2 horas de evolución; apareció súbitamente al “sonarse la nariz”. Refiere traumatismo previo con epistaxis autolimitada.
- TAC de órbitas: enfisema palpebral, periorbitario y extraconal derecho asociado a fractura lineal de la lámina papirácea del etmoides ipsilateral.
- Tratamiento conservador; 7 días de profilaxis antibiótica y antiinflamatorios no esteroideos. Evolución favorable.



COMENTARIOS

- La presencia de **enfisema orbitario** posterior a una maniobra de Valsalva es muy sugestivo de **lesión de la lámina papirácea del etmoides**.
- Debido a las posibles complicaciones resulta imprescindible reconocerla para diagnosticarla.
- El manejo tiende a ser conservador, pero es preciso un estrecho seguimiento porque, de presentarse complicaciones, podría requerir corrección quirúrgica.