

**XXVI** REUNIÓN **PAMPLONA** | 16 AL 18 DE JUNIO DE 2022

**SOCIEDAD ESPAÑOLA DE  
URGENCIAS DE PEDIATRÍA**



**SUPERVIVENCIA SIN EVIDENCIA:  
Aprendiendo para el futuro**

**PÓSTER CON DEFENSA**

# **Vómitos y alcalosis metabólica, un reto diagnóstico en urgencias**

**Robles García, Marta ; Martínez Marín, Laura; Cuesta Armero, Irene; Hernández Pérez de Alejo, Ana Lilia; López Jesús, Marta; Muñoz Endrino, Clara Leticia**

*Hospital Rafael Méndez de Lorca, Murcia*

## INTRODUCCIÓN

- El dolor abdominal y los vómitos son uno de los **principales motivos de consulta** en urgencias.
- Puede presentarse como → visceral, somático-peritoneal o referido.
- La etiología es variable sobre todo dependiendo de la edad de nuestros pacientes, siendo las causas más frecuentes entre los recién nacidos una sepsis, ITU o cólico hasta EII, menstruación o apendicitis entre los adolescentes.



¿Vómitos y  
alcalosis  
metabólica?



## CASO CLÍNICO

- Lactante de 18 meses que acude por **vómitos y dolor abdominal** de 1 semana de evolución. Asocia deposiciones diarreas siendo diagnosticada inicialmente de GEA y tras unas horas de observación y fluidoterapia iv presenta mejoría clínica y es dada de alta con inicio de tolerancia oral.
- Reconsulta a los 5 días por persistencia de vómitos sin deposiciones

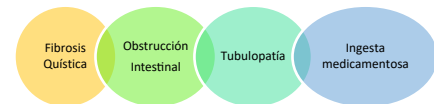


Gasometría venosa: pH 7.69, HCO<sub>3</sub> 33.8, Láctico 2.8 y una Bioquímica con Cl 81, K 4.1, Na 131 y Cr 0.26.

### Posibilidades diagnósticas

**ECOGRAFÍA ABDOMINAL:** Peristaltismo en péndulo en FII, sospecha de obstrucción intestinal

**RX DE ABDOMEN:** Cuerpo extraño en forma de pulsera a nivel de L4



Se interviene de Fístula yeyunoileal 2ª a ingesta de imán.

### Conclusiones

- No todo cuadro de vómitos y diarrea es una GEA
- En nuestro caso, los síntomas iniciales se debían a una pseudoobstrucción intestinal que fue avanzando hasta obstrucción completa
- En ocasiones los familiares nos dan información imprecisa que puede dificultar nuestro diagnóstico.
- Destacar el papel de la Rx de abdomen a tiempo ante una sospecha de obstrucción, puesto que podemos encontrar hallazgos que desconocíamos, como en este caso.

