

XXVI REUNIÓN **PAMPLONA** | 16 AL 18 DE JUNIO DE 2022

**SOCIEDAD ESPAÑOLA DE
URGENCIAS DE PEDIATRÍA**



**SUPERVIVENCIA SIN EVIDENCIA:
Aprendiendo para el futuro**

PÓSTER CON DEFENSA ORAL

***Cuerpos Extraños Cutáneos, un abordaje
ecográfico.***

***Del Pino Bellido C, González Bertolín I, Bote Gascón P; Allende Chaves MC, Ezquerro Sánchez A, De Ceano Vivas la Calle M.
Servicio de Urgencias de Pediatría, Hospital Universitario La Paz, Madrid.***

- Cuerpos extraños cutáneos: motivo frecuente de consulta en Pediatría.
- Tratamiento y diagnóstico precoz para evitar complicaciones → **Ecografía a pie de cama**

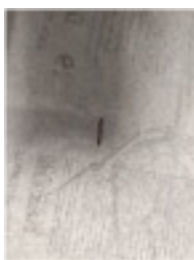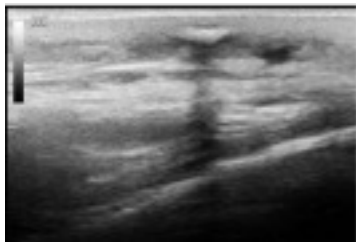
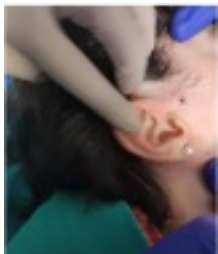CASO 1

Niña 4 años, lesión costrosa preauricular de semana de evolución.

Antecedente: Traumatismo con palo de madera hace 1 mes que precisó extracción de cuerpo extraño.

Ecografía a pie de cama: Imagen hiperecoica lineal 1.5 cm con sombra acústica posterior a 0,3 cm de profundidad.

Extracción bajo sedoanalgesia con Midazolam y Fentanilo intranasal.



CONCLUSIONES

- La **ecografía a pie de cama** aumenta la habilidad de los clínicos para identificar, localizar y facilitar la **extracción de cuerpos extraños cutáneos**.
- Puede ser de ayuda para planificar la sedoanalgesia necesaria para el procedimiento.

CASO 2

Niño 6 años, lesión costrosa y tumefacta en antebrazo de 5 días de evolución.

Antecedente: Traumatismo hace 5 días con palo de madera.

Ecografía a pie de cama: Imagen hiperecoica lineal a 0,45 cm de profundidad sombra acústica a 0,5 cm profundidad.

Extracción bajo sedoanalgesia con Midazolam intranasal.

