

XXVI | **REUNIÓN** PAMPLONA | 16 AL 18 DE JUNIO DE 2022

**SOCIEDAD ESPAÑOLA DE
URGENCIAS DE PEDIATRÍA**



SUPERVIVENCIA SIN EVIDENCIA:
Aprendiendo para el futuro

Póster con defensa

**Caracterización, manejo y seguimiento de los pacientes
pediátricos con ingesta de monedas en el Servicio de
Urgencias**

Llanas Marco, Marina ; Feier, Victoria; Echániz, Pablo; Alegría , Clara; Solís, Carlos.

Servicio de Pediatría del Hospital Universitario Nuestra Señora de Candelaria. Santa Cruz de Tenerife.

Introducción:

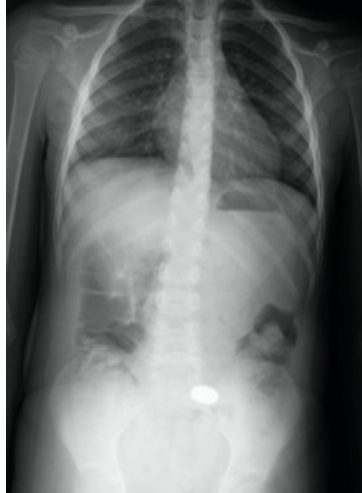La ingesta de cuerpos extraños es motivo frecuente de consulta en urgencias pediátricas, siendo la mayor parte monedas. La mayoría de casos han sido presenciados por un testigo y acuden asintomáticos. Si bien, dependiendo de la localización pueden aparecer cuadros de obstrucción de la vía aérea y, menos frecuentemente, perforación intestinal. Por este motivo en algunos casos existe indicación de extracción del cuerpo extraño.

Objetivos:

- Describir las características clínicas y epidemiológicas
- Analizar el manejo y la necesidad de seguimiento

Métodos:

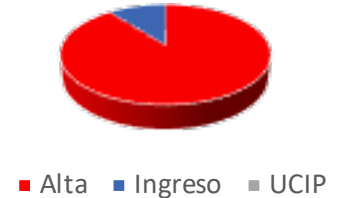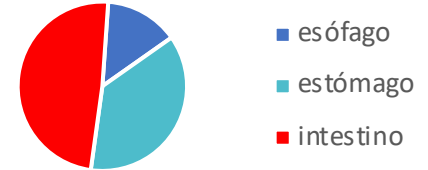
- Estudio descriptivo, observacional y retrospectivo
- Revisión de historias clínicas digitalizadas
- Enero 2012- diciembre 2021



Resultados:

- N=47 (0-10 años)
- Predominio masculino (68%) y preescolares
- Síntomas: dolor abdominal (36%), vómitos (27%) y sialorrea (18%)
- Radiografía en todos los casos
- Control radiológico normal en 44%

100% de las monedas en esófago requirieron extracción endoscópica



Conclusiones:

A pesar de poder originar una emergencia vital, la necesidad de ingreso y/o tratamiento urgente es infrecuente. La realización de una radiografía inicial es obligatoria para decidir la actitud a seguir en cada caso. En nuestra muestra, la mayoría de las monedas fueron expulsadas espontáneamente.