

**XXVI** | **REUNIÓN** PAMPLONA | 16 AL 18 DE JUNIO DE 2022

**SOCIEDAD ESPAÑOLA DE  
URGENCIAS DE PEDIATRÍA**



**SUPERVIVENCIA SIN EVIDENCIA:  
Aprendiendo para el futuro**

PÓSTER CON DEFENSA ORAL

***Presentación de la pericarditis en población pediátrica en el  
servicio de Urgencias***

**Blázquez Camacho, J.; Del Pino Bellido, C.; Arreo del Val, V.; Allende Chaves, C.; Aguado Cabañas, M.; Molina Gutiérrez, M.A.**

*Hospital Universitario Materno-Infantil La Paz*

## INTRODUCCIÓN



- La pericarditis aguda es la forma más frecuente de **cardiopatía inflamatoria (5% de las consultas por dolor torácico)**.
- Incidencia anual **17 casos/100.000 habitantes en edad pediátrica**.

## OBJETIVO Y METODOLOGÍA



**Objetivo:** describir las variables clínicas, analíticas y ecográficas de los pacientes con pericarditis aguda.

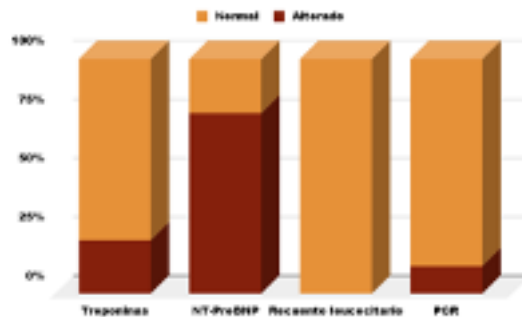
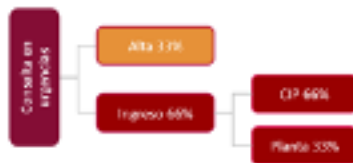
**Metodología:** estudio **unicéntrico, descriptivo y retrospectivo (2013-2021)**, de los pacientes con pericarditis aguda (deben cumplir al menos 2 de los 3 criterios diagnósticos).

- Dolor torácico característico.
- Alteraciones en el ECG compatibles.
- Roce pericárdico.

## RESUMEN



- 21 reclutados, 12 excluidos, **n=9**.
- Varones 55%
- Mediana edad **13.8 años** (RIC: 10,3-15,6).
- **Clínica: dolor torácico el 100%**, ninguno roce pericárdico.
- **AP:** 2 pacientes (22,2%) habían recibido la **vacuna de SARS-CoV-2** 4 días antes.
- **ECG: alteraciones de la repolarización el 100%**.
- **Ecocardiografía:** 3 pacientes (33,3%) presentaron **derrame pericárdico**.



## TRATAMIENTO Y PRONÓSTICO



- **Farmacológico: ibuprofeno el 100%** (4 en monoterapia, 5 asociado a colchicina y/o inmunoglobulina).
- **Quirúrgico:** 1 paciente precisó pericardiocentesis.
- **Evolución:** 1 paciente con múltiples recurrencias, 8 evolución favorable.

## CONCLUSIONES



- La pericarditis aguda es una enfermedad **infrecuente** en la edad pediátrica.
- Pico de incidencia en **adolescentes**.
- El **dolor torácico** es el síntoma más frecuente.
- **Pronóstico favorable**.