

XXVI REUNIÓN **PAMPLONA** | 16 AL 18 DE JUNIO DE 2022

**SOCIEDAD ESPAÑOLA DE
URGENCIAS DE PEDIATRÍA**



**SUPERVIVENCIA SIN EVIDENCIA:
Aprendiendo para el futuro**

CASO CLÍNICO

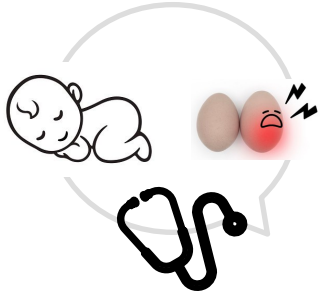
**Piocele por neumococo: una causa poco
frecuente de escroto agudo neonatal**

Mesa Ciruelo, María; Ortiz Paredes, Catalina; López Bonilla, Almudena; Mastro Martínez, Ignacio.
Hospital Universitario Virgen de las Nieves

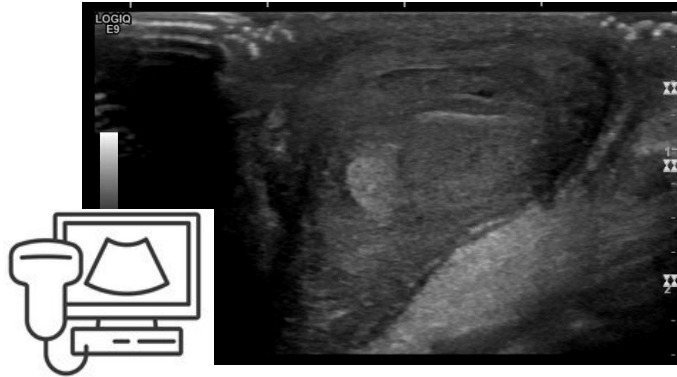I. Introducción y objetivos

Escroto agudo neonatal: Diagnóstico diferencial.

II. Caso clínico



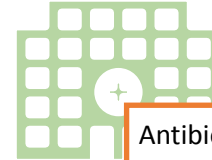
Pruebas complementarias



Orquiepididimitis complicada con piocele

Leucocitosis, neutrofilia y elevación de reactantes de fase aguda.

Sistemático de orina negativo



Antibioterapia empírica:
Gentamicina + Ampicilina

Evolución

- Hemocultivo:
Streptococcus pneumoniae
sensible a penicilina.
- Urocultivo: negativo.
- Evolución clínica favorable

III. Comentarios

- Orquiepididimitis neonatal complicada con piocele: una causa muy poco frecuente de escroto agudo.
- Microorganismos más frecuentes: E.coli y S.agalactiae.
- Vías patogénicas más habituales: diseminación por contigüidad, vía ascendente y diseminación hematógica.