XXVI REUNIÓN SOCIEDAD ESPAÑOLA DE URGENCIAS DE PEDIATRÍA

PAMPLONA | 16 AL 18 DE JUNIO DE 2022

SUPERVIVENCIA SIN EVIDENCIA:
Aprendiendo para el futuro

Poster con Defensa

DECAIMIENTO E HIPOTONIA AGUDA. A PROPÓSITO DE DOS CASOS DE BOTULISMO DEL LACTANTE

Autores: Palomino Fernández, Laura; Ruiz Sáez, Beatriz ; Aranda Mora, Alejandro; Romero De la Rosa, Irene; García Pinilla, Lourdes; Casas Sepúlveda, Marina

Centros de trabajo: Hospital Universitario Reina Sofía

DECAIMIENTO E HIPOTONIA AGUDA. A PROPÓSITO DE DOS CASOS DE BOTULISMO DEL LACTANTE

CASO 1: FIEBRE + DISMINUCIÓN NIVEL DE CONSCIENCIA

- Varón de **8 meses** con pico **febril** y **decaimiento** de 48 horas de evolución. **Llanto débil**, palidez cutánea, disminución del nivel de conciencia e hipotonía. **Rechazo de las tomas**. **No deposiciones desde hace 2 días**.
- Exploración física normal salvo neurológico: somnolencia, macrocefalia, escasa respuesta a estímulos verbales y dolorosos, hipotonía generalizada
- Evolución: al 4º día rápido **progreso de la hipotonía** presentando empeoramiento con **midriasis arreactiva, ptosis, oftalmoplejía…** y traslado a cuidados críticos pediátricos donde requiere ser **intubado** ese mismo día, al presentar insuficiencia respiratoria secundaria a la parálisis.
- Pruebas complementarias: gasometría y analítica con reactantes de fase aguda, amonio en sangre, tóxicos en orina, liquido cefalorraquídeo, serología, cultivos, ecografía abdominal, resonancia craneal y electroencefalograma normal. Electromiograma se objetiva patrón sugestivo de neuropatía periférica motora. **Estudio en heces (madrid): toxina *Clostridium botulinum*: positivo**

CASO 2: RECHAZO TOMAS

- Mujer de **3 meses** con **rechazo de todas las tomas** de 3 días de evolución. Disminución de la diuresis. Afebril. **No deposiciones desde el inicio del proceso**.
- Ef normal salvo neurológico: sostén cefálico inestable.
- Evolución: durante el ingreso progresión, hipotonía en aumento (comienzo con la perdida de la succión, con **midriasis poco reactiva, oftalmoparesia y ptosis),** letargia y llanto débil. No dificultad respiratoria.
- Pruebas complementarias: gasometría y analítica con reactantes de fase aguda, amonio en sangre, tóxicos en orina, liquido cefalorraquídeo, serología, cultivos, ecografía abdominal, resonancia craneal y electroencefalograma normal. Electromiograma se objetiva patrón sugestivo de neuropatía periférica motora. **Estudio en heces (madrid): toxina Clostridium botulinum: positivo**

Diagnóstico diferencial lactante hipotónico

Infeccioso	Neurológico	Intoxicaciones	Otros
• Meningitis • Sepsis • Encefalitis • Botulismo • Poliomielitis	• Sd miasténicos • Eaton-Lambert • Guillain-Barré • Encefalitis del tronco (Bickerstaff) •Atrofia muscular espinal (I)	• Organofosforados • Toxicidad por aminoglucósidos • Monoxido de carbono	• Hipermagnesemia • Trastornos metabólicos (especialmente del glucógeno o lípidos) • Sd paraneoplásicos

Recuerdo

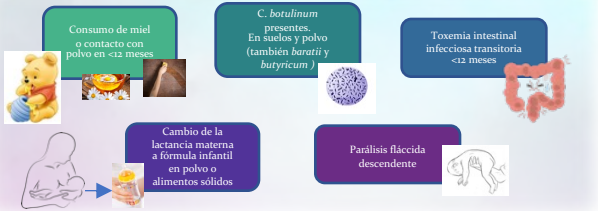

Prevalencia

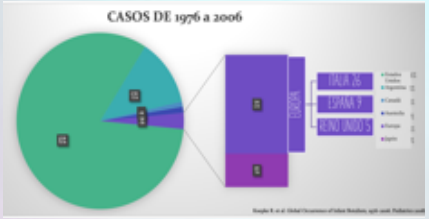

DISTRIBUCIÓN ESPAÑA 1997-2012



Clínica

Conclusión

- Ante un niño con **síntomas inespecíficos** (estreñimiento, rechazo de tomas o llanto débil) + **hipotonía aguda** (especialmente de inicio en la región superior corporal) → sospechar botulismo.
- Pueden **progresar rápidamente**→ precisa personal formado + unidad de cuidados críticos pediátricos.
- **Actuar solo con la sospecha clínica fundada** → enfermedad tiempo-dependiente.
- Valorar Ig inespecífica si no posibilidad de BabyBIG®

Bibliografía:
1. López-Laso E. et al. Infant botulism in Andalusia (Southern Spain). European journal of paediatric neurology. 18 (2014) 320e-326;
2. López-Laso E et al. Botulismo del lactante. An Pediatr (Barc). 2008;68(5):499-501.
3. Koepke R, et al. Global Occurrence of Infant Botulism, 1976-2006. Pediatrics 2008;122:773. DOI: 10.1542/peds.2007-1827.
4. Brook, I. Infant botulism. J Perinatol 27, 179-180 (2007). https://doi.org/10.1038/sj.jp.7211664
5. Donoso, A et al. Botulismo infantil: Comunicación de un caso clínico y revisión de la literatura. Revista chilena de infectología. 26 (2009). 162-167. 10.4067/S0716-10182009000200009.
6. Francisco AM et al. Clinical mimics of infant botulism. Pediatrics. 2007 Apr;119(4):816-8. doi: 10.1542/peds.2006-0645. PMID: 17403857.
7. Francisco AM et al. Mimetismo clínico del botulismo en lactantes. Pediatrics (Ed esp). 2007;65(4):232-4
8. Bodamer O et al. Neuromuscular junction disorders in newborns and infants – UpToDate. 2021.
9. Donoso, A et al. Botulismo infantil: Comunicación de un caso clínico y revisión de la literatura. Revista chilena de infectología. 26 (2009). 162-167. 10.4067/S0716-10182009000200009.
10. Vanella de Cuetos E. Botulismo. Comunicación. J.I. Notti Mendoza. 2015
11. www.infantbotulism.org

XXVI REUNIÓN SEUP

SEUP

PAMPLONA
16 AL 18 DE JUNIO DE 2022