XXVI REUNIÓN SOCIEDAD ESPAÑOLA DE URGENCIAS DE PEDIATRÍA
PAMPLONA | 16 AL 18 DE JUNIO DE 2022
SUPERVIVENCIA SIN EVIDENCIA: Aprendiendo para el futuro
SEUP SOCIEDAD ESPAÑOLA DE URGENCIAS DE PEDIATRÍA

P.10

MICCIONES OSCURAS, PRESENTACIÓN ATÍPICA DE UNA ENFERMEDAD SISTÉMICA.

MORALES MORENO, ANTONIO JESÚS ; ALDANA VILLAMAÑÁN, IGNACIO; CARRANZA FERRER, JORGE; NIETO SÁNCHEZ, ROSA MARIA; RELLÁN RODRÍGUEZ, SARA; GARROTE MOLPECERES, REBECA.
SERVICIO DE PEDIATRÍA, HOSPITAL CLÍNICO UNIVERSITARIO DE VALLADOLID.

INTRODUCCIÓN Y OBJETIVO

La asociación de fiebre, hematuria macroscópica y proteinuria significativa debe ser valorada con cautela ya que pueden ser reflejo de patología renal subyacente. Es necesario realizar una adecuada evaluación de ambas entidades planteando su posible etiología y las herramientas necesarias para detectar aquellas situaciones de pronóstico sombrío o complejidad diagnóstica.

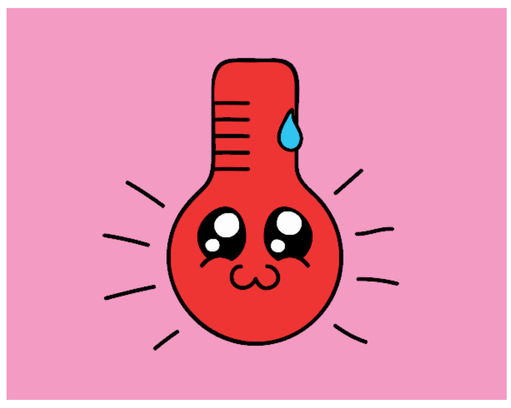

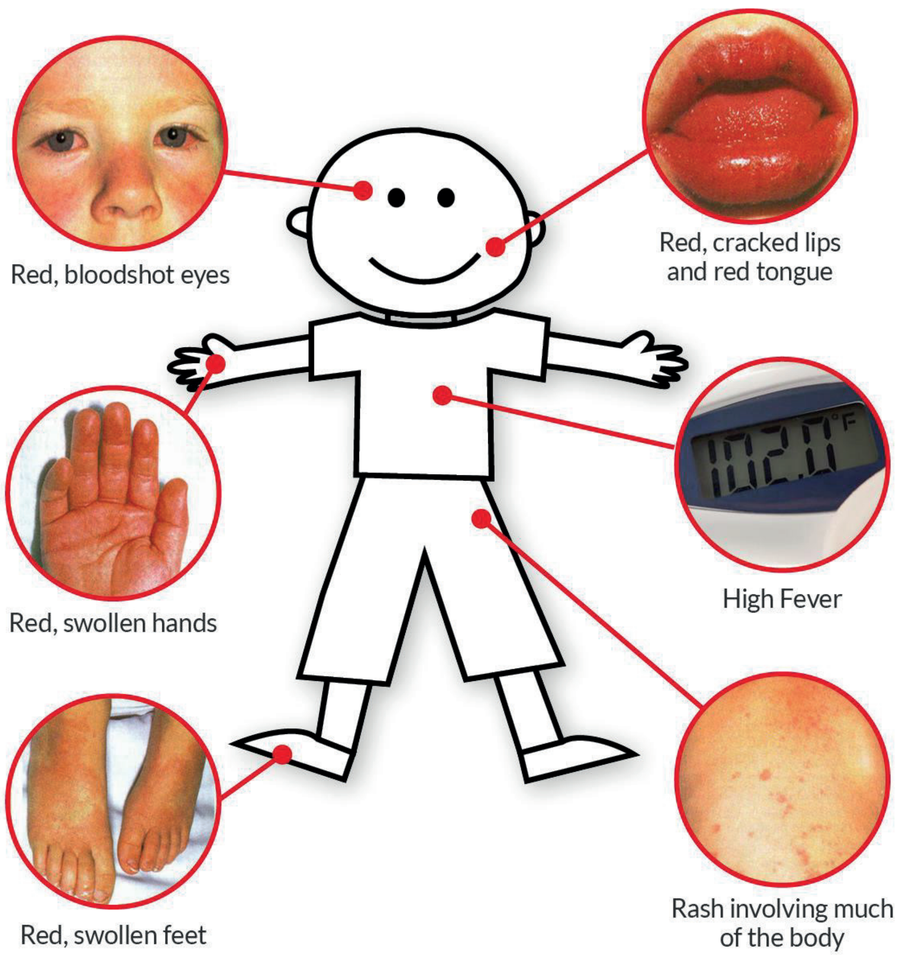

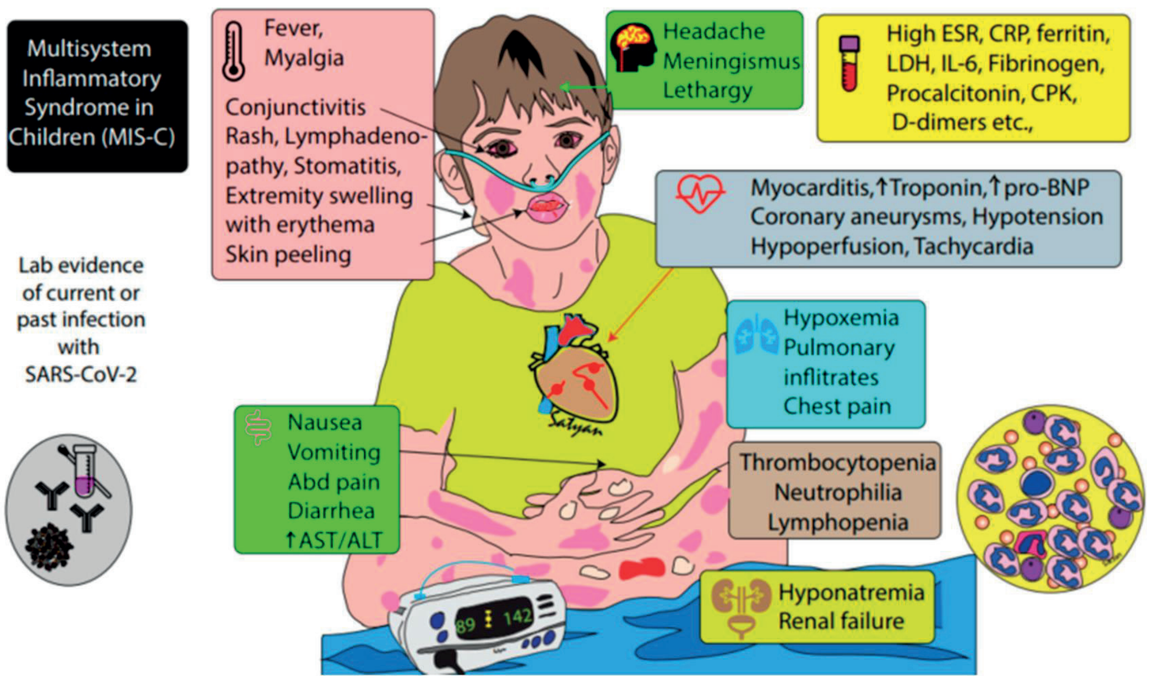

CASO CLÍNICO

Antecedentes: Niño de 7 años, natural de Colombia, sin antecedentes médicos significativos, salvo exposición actual a SARS-Cov 2 por contacto con caso confirmado del ámbito familiar.

Historia actual: cuadro de fiebre alta y cefalea de 4 días con mala respuesta a antitérmicos, odinofagia y dolor abdominal intermitente asociando en las últimas horas hematuria macroscópica sin síndrome miccional ni oliguria.

Exploración física: TEP alterado (apariencia y circulatorio): TA 110/77 mmHg, discreta palidez, queilitis labial, enantema faríngeo, hiperemia conjuntival bulbar con exantema micropapuloso en el área perineal cubierto por la ropa interior sin otros signos de afectación mucocutánea ni edemas.

Pruebas complementarias: hemograma normal, aumento de RFA (PCR 405 mg/l, PCT 2.51 ng/ml), GPT 174 U/L, NT-ProBNP 975 pg/ml, PT y albúmina 7.6 y 3.8 g/dl con ionograma y función renal normal. Sistemático de orina con hematíes dismórficos e índice proteínas/creatinina 1.52 mg/mg. Microbiología: PCR Sars-Cov2, film-array virus respiratorios, frotis faríngeo, urocultivo, hemocultivo, coprocultivo y serologías VIH, VHB, VHA, VHC negativas salvo serologías de COVID: Anti-N, Anti-S e IgG Positivos con IgA+ IgM negativos. Ecocardiografía sin aneurismas coronarios, signos de disfunción cardíaca ni shock.

Evolución: en el contexto epidemiológico actual, dada la concurrencia de criterios de Enfermedad de Kawasaki incompleto y SIM-PEDS, se inicia tratamiento con IGIV, metilprednisolona, omeprazol y AAS con respuesta favorable: remisión de la fiebre, desaparición de proteinuria al 5º día y normalización analítica salvo trombocitosis de 779.000/mm^3 el 7º día.

COMENTARIOS

En pediatría, la combinación hematuria + proteinuria moderada debe hacernos sospechar nefropatía asociada. Si bien la piuria estéril se considera un criterio diagnóstico de formas incompletas de EK, otras alteraciones en el sedimento urinario no han sido reportadas en las series publicadas.

Actualmente, existen datos diferenciales entre formas clásicas de EK y SIM-PEDS que demuestran que ambas entidades coexisten compartiendo manifestaciones y un manejo terapéutico similar.

En nuestro caso se desconoce el impacto que tuvo el uso de corticoides en la desaparición de la proteinuria lo que obliga a mantener control estrecho de la misma en futuros procesos infecciosos que permitan su filiación.

Sacyl | Junta de Castilla y León | HCUV HOSPITAL CLÍNICO UNIVERSITARIO DE VALLADOLID