

XXVI | **REUNIÓN** PAMPLONA | 16 AL 18 DE JUNIO DE 2022

**SOCIEDAD ESPAÑOLA DE
URGENCIAS DE PEDIATRÍA**



SUPERVIVENCIA SIN EVIDENCIA:
Aprendiendo para el futuro

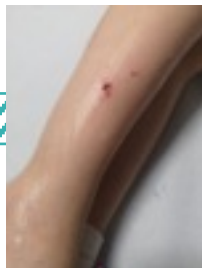PÓSTER CON DEFENSA

**Utilización de ecografía clínica para la identificación de
cuerpo extraño cutáneo**

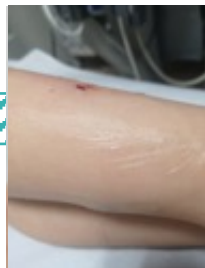Teresa de Jesús Reinoso Lozano, Marta Plata Gallardo, Alfredo Tagarro García

Hospital Universitario Infanta Sofía (San Sebastián de los Reyes, Madrid)

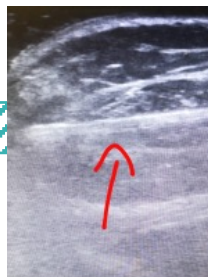Introducción: La **ecografía de partes blandas** en Urgencias Pediátricas permite una primera aproximación diagnóstica para la valoración de lesiones locales (adenitis, celulitis, abscesos) y complicaciones asociadas; localización de cuerpos extraños; valoración pre y post reducción de fracturas óseas, etc. Es un **excelente complemento** de una adecuada anamnesis y exploración física del paciente.



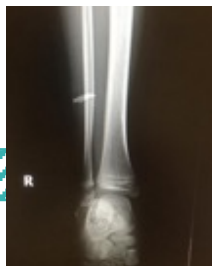Pequeña herida en
región anterior



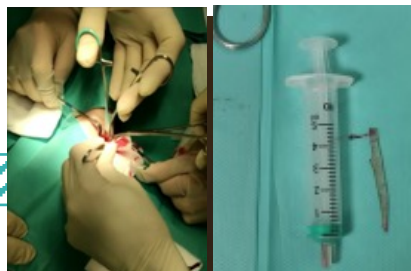
Hematoma en
región posterior



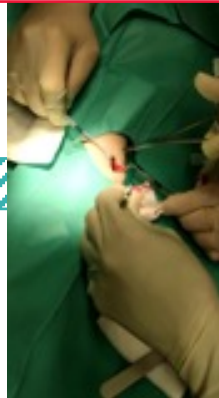Ecografía: imagen
hiperecogénica



Rx: imagen
radioopaca



Extracción con S-A de
cristal 5x0,5cm



Comentario: Los cuerpos extraños en partes blandas son un **motivo frecuente de consulta**, y debe sospecharse su presencia ante una anamnesis sugestiva.

Pueden presentar **síntomas inflamatorios locales** y complicaciones neurovasculares o infecciosas. La prueba diagnóstica de elección es la ecografía por su alta sensibilidad y especificidad.

En el caso que se presenta, llamaba la atención el contraste entre el pequeño tamaño del orificio de entrada, que podría haber hecho pensar que se trataba tan solo de una herida superficial, con la longitud del cuerpo extraño extraído.

Es importante el uso de **sedoanalgesia** para la extracción, al tratarse de un procedimiento doloroso.

Como conclusión, una adecuada **formación en ecografía clínica es de gran utilidad para el diagnóstico y manejo de cuerpo extraño en partes blandas.**