

XXVI REUNIÓN

PAMPLONA | 16 AL 18 DE JUNIO DE 2022

SOCIEDAD ESPAÑOLA DE URGENCIAS DE PEDIATRÍA



**SUPERVIVENCIA SIN EVIDENCIA:
Aprendiendo para el futuro**

TIPO PRESENTACIÓN

Título: NO TODO ES MUGUET

Autores: Sanz Perez, Cristina Maria ; Paloma del Carmen Jolin García, Maria del Carmen Remacha Almerich, Eva María Llena Angulo, María Khadar Nicolás, Mireia del Roser Amiguet Biain.

•Centros de trabajo: Servicio de Pediatría, Hospital Clínico Universitario Lozano Blesa, Zaragoza.

- La **úlceras de Bednar o afta pterigoide** es una **lesión de origen traumático**, que se relaciona con la presión mecánica resultante de la **succión de la tetina del biberón y/o chupete durante la lactancia**.
- **Clínica:** irritabilidad y rechazo de las tomas.
- **Diagnóstico:** Adecuada anamnesis, exploración física y exclusión de otras entidades. No son necesarias pruebas complementarias.
- **Tratamiento:** suspender o amortiguar el estímulo que lo produce.

CASO 1

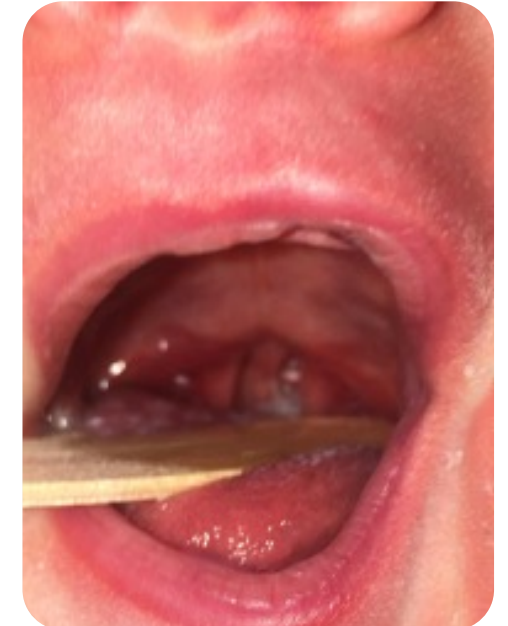
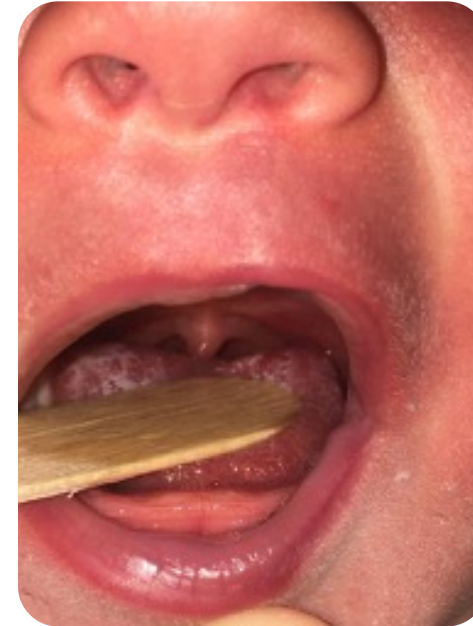
- Recién nacido varón de 4 días de vida.
- Lactancia materna exclusiva.
- 2 vómitos aislados con hebras de sangre (madre con grietas en mamas).

CASO 2

- Lactante mujer de 3 meses.
- Lactancia artificial.
- Irritabilidad y rechazo de las tomas de 24 horas de evolución.
- Lesiones en cavidad oral sin mejoría pese al tratamiento con antifúngico.

Exploración Física

- Adecuado estado general.
- En orofaringe: dos úlceras simétricas en pilares anteriores amigdalinos de bordes sobreelevados e hiperémicos y con exudado blanco-grisáceo en el fondo.



- Proceso benigno.
- Es importante conocer esta patología para evitar la realización de pruebas complementarias innecesarias ya que su diagnóstico es clínico.