

¡Esto duele un huevo!

García Gordo E, Morata Lorente A, Samson F, Goienetxe Muñoz I, Villafañe Martínez E. Hospital Universitario Basurto. OSI-Bilbao.

Caso clínico

Varón de 7 años.
 Dolor y edema escrotal de 4 horas de evolución. Afebril.

Exploración física

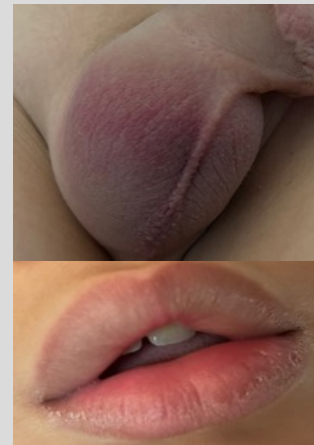
TEP normal. EVA 4. Aumento de tamaño escrotal, **eritema** y **edema**. Testículos normoposicionados. Reflejo cremastérico presente. Prehn negativo. **Exantema** urticariforme en tronco. Edema labio inferior. No edema de úvula.

Pruebas complementarias

Eco-doppler testicular: engrosamiento tejido celular cubiertas escrotales. Aumento de vascularización.
Analítica sanguínea y tira reactiva de orina: normales

Evolución

Antiinflamatorio y antihistamínico oral.
 Resolución en 48 horas.



Escroto agudo

- Dolor agudo
- Tumefacción
- Calor local

Comentarios

Torsión testicular

Orquiepididimitis

Diagnóstico diferencial

Hernia inguinal

Edema escrotal idiopático

Patología **autolimitada** que afecta a niños prepúberes. **Etiología desconocida**, aunque la más aceptada: causa **alérgica**. Su **diagnóstico** es **clínico** y de exclusión. Cede espontáneamente en pocos días, aunque puede recurrir.