XXV REUNIÓN SEUP

PRIMERA REUNIÓN VIRTUAL

DONOSTIA - SAN SEBASTIÁN | 3 AL 6 DE MARZO DE 2021



Minimizar mejorar Avanzar

XXV REUNIÓN SEUP

PRIMERA REUNIÓN VIRTUAL

DONOSTIA - SAN SEBASTIÁN | 3 AL 6 DE MARZO DE 2021

Minimizar
mejorar
Avanzar

PÓSTER SIN DEFENSA

Traumatismo escrotal en la infancia. Un caso excepcional

Bonilla Fornés S(1), de Peralta Alonso MG(1), Acero Cerro CV(1), Velázquez González M(1), Ruiz Jiménez I(2). (1)*Servicio de Pediatría y sus Áreas, Hospital Universitario Materno-Infantil. Badajoz.* (2) *Servicio de Cirugía Pediátrica. Hospital Universitario Materno Infantil. Badajoz.*

INTRODUCCIÓN Y OBJETIVOS

- Los traumatismos escrotales cerrados son **frecuentes** en Urgencias.
- La mayoría de los pacientes tienen una edad entre 10 y 14 años y el tratamiento es **sintomático.**
- Menos de un **1 %** de los pacientes que acuden presentan daño anatómico que requiera **intervención urgente**.
- Hasta los hallazgos más frecuentes (hematomas y hematoceles) pueden, si se expanden rápidamente, causar un **compromiso vascular** que requiera actuación emergente.
- El mecanismo del traumatismo no siempre es directamente proporcional al **potencial daño** que puede originar.

MÉTODOS

CASO CLÍNICO: varón de **2 años** que acude a Urgencias por **escroto agudo derecho**

Antecedente hidrocele derecho no comunicante. No traumatismo referido, ni picadura de insectos. No enfermedad hematológica.

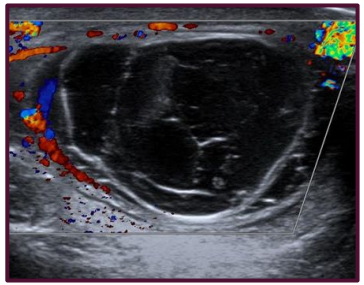

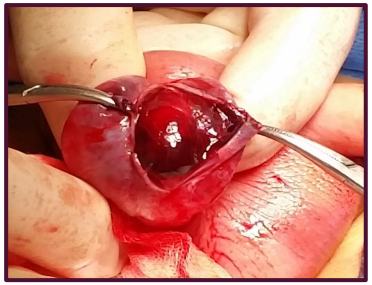

EXPLORACIÓN FÍSICA

AUMENTO TAMAÑO ESCROTO DERECHO
INDURADO Y DOLOROSO
PIEL ERITEMATOSA
HIDROCELE DERECHO
NO REFLEJO CREMASTÉRICO

DOPPLER TESTICULAR

HEMATOCELE DERECHO CON AUMENTO DE VASCULARIZACIÓN DEL CORDÓN, CABEZA EPIDÍDIMO Y CUBIERTAS DERECHA.
EPIDIDIMITIS

HALLAZGOS INTERVENCIÓN

INFILTRACIÓN ESCROTAL POR SANGRE
HEMATOMA CAVIDAD VAGINAL
TESTÍCULO CONSERVADO
CULTIVO CAVIDAD NEGATIVO

BUENA EVOLUCIÓN

RESULTADOS Y CONCLUSIONES

- Tras los hallazgos clínicos y ecográficos en Urgencias, y quirúrgicos; y pese a negar traumatismo referido, la sospecha de este tipo de antecedente era alta.

- Realizando de nuevo una historia clínica tras el tratamiento emergente, el familiar del paciente comentó que, durante los dos días anteriores, el niño había estado realizando en la piscina chapuzones de repetición durante todo el día.

- Ni los familiares ni el personal sanitario, en un primer momento sospechamos en la posibilidad de este hecho como causa del daño testicular que presentaba el paciente.

- Cualquier mecanismo traumático y/o presentación clínica, por leve y común que sea, pueden originar un daño testicular irreversible.

- La exploración puede ser complicada por intenso dolor e inflamación regional. Aunque la incidencia de daños que requieran tratamiento emergente sea mínima, siempre debe considerarse en el diagnóstico diferencial.