XXV REUNIÓN SEUP

PRIMERA
REUNIÓN
VIRTUAL

DONOSTIA - SAN SEBASTIÁN | 3 AL 6 DE MARZO DE 2021

Minimizar
mejorar
Avanzar

XXV REUNIÓN SEUP

PRIMERA REUNIÓN VIRTUAL

DONOSTIA - SAN SEBASTIÁN | 3 AL 6 DE MARZO DE 2021

Minimizar mejorar Avanzar

PÓSTER SIN DEFENSA

Dolor torácico en paciente con Malformación Congénita de la Vía Aérea Pulmonar (MCVAP). A propósito de un caso

Alonso Ortega S, Cerrudo Borges P, Martín Vela MC, Ormazabal Ramos C, Cobo Costa A, Cárdenas Elias MÁ. *Hospital Universitario de Canarias. Santa Cruz de Tenerife.*

Introducción y Objetivo

La malformación congénita de la vía aérea (MCVAP) es una entidad poco frecuente, con una prevalencia de 2 a 8 por cada 100000 nacidos vivos. Los pacientes con dicha patología pueden permanecer asintomáticos o presentar diferentes complicaciones como infecciones respiratorias, neumotórax, hemotórax e incluso malignización, por lo que será importante sospecharlas y conocer su manejo.

Caso clínico

Varón de 4 años de edad que acude al Servicio de Urgencias por dolor torácico localizado en zona posterior izquierda, que empeora al tumbarse, más sensación de falta de aire, de menos de una hora de evolución. Desde hace una semana presenta cuadro de rinorrea clara, con accesos de tos productiva y fiebre de hasta 40ºC, que ha ido en descenso en los últimos días.

Antecedentes personales

En seguimiento por MCVA Tipo I, sin sintomatología previa. Calendario vacunal adecuado. No alergias conocidas.

Exploración física

Exploración Física: TEP normal. Constantes normales, Sat 97%. Leve hipoventilación en base pulmonar izquierda. Sin lesiones cutáneas ni dolor a la palpación de zona torácica. Resto sin alteraciones.

Pruebas complementarias

- Analítica sanguínea: leucocitosis, con neutrofilia. PCR 20 mg/L, resto normal.
- Radiografía de tórax anteroposterior: Lesión hiperclara redondeada en base derecha, con nivel hidroaéreo en su interior.
- Ecografía de tórax: lesión quística de 37 mm con niveles hidroaéreos en base pulmonar izquierda y derrame pleural asociado de 5 mm de espesor en seno costodiafragmático posterior.
- ECG: Sin alteraciones.

Evolución

Inicialmente se pautó tratamiento antibiótico vía oral, persistiendo la sintomatología, por lo que se decidió ingreso con antibioterapia endovenosa con cefotaxima, con evolución favorable. Tras vigilancia clínica se ha objetivado regresión de la lesión en un periodo de 1 año y 2 meses.

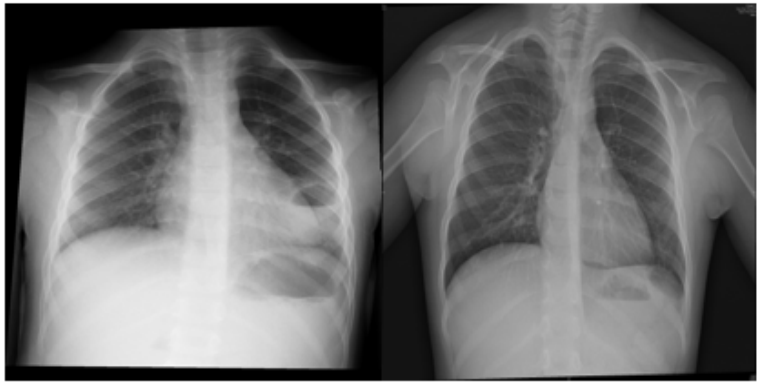

Comentarios

- La infección respiratoria es la principal complicación en pacientes con MCVAP, por lo que es importante sospecharla ante un cuadro compatible.
- Al tratarse de pacientes con afectación pulmonar el manejo más adecuado es antibioterapia endovenosa.
- En pacientes asintomáticos existe controversia en cuanto al tratamiento quirúrgico y el momento de la misma, pero dadas las complicaciones respiratorias y malignas, parece preferible una resección temprana, individualizando en cada caso.
- En determinados casos se ha objetivado regresión de la lesión sin necesidad de intervención.