

XXV REUNIÓN SEUP

PRIMERA
REUNIÓN
VIRTUAL

DONOSTIA - SAN SEBASTIÁN | 3 AL 6 DE MARZO DE 2021



Minimizar
mejorar
Avanzar

XXV REUNIÓN SEUP

PRIMERA
REUNIÓN
VIRTUAL

DONOSTIA - SAN SEBASTIÁN | 3 AL 6 DE MARZO DE 2021

Minimizar
mejorar
Avanzar

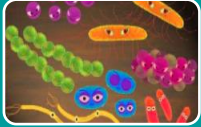PÓSTER SIN DEFENSA

Mucositis y Rash inducidos por Mycoplasma (MIRM): Caso Clínico

García Sánchez, P; Arnaiz Diumenjo, Y; González Bertolín, I; de Miguel Lavisier, B, Martín Sánchez, J; de Ceano-Vivas la Calle, M.

Hospital Universitario Infantil La Paz. Madrid.

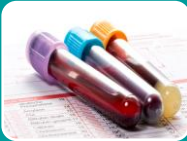INTRODUCCIÓN



MIRM: Afectación mucocutánea producida por *M.pneumoniae*
Entidad independiente (antes Stevens-Johnson)



Pródromos (tos, fiebre, decaimiento) + **mucositis** (oral y conjuntival)
Menor afectación cutánea (lesiones vesículo-bullosas)



Leucocitosis y neutrofilia
↑ reactantes de fase aguda y VSG



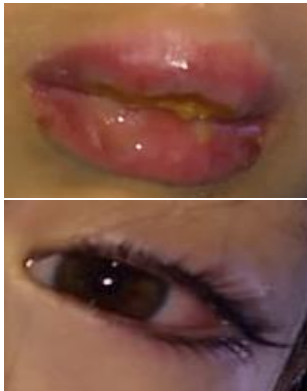
Pronóstico bueno con tratamiento de soporte

OBJETIVO: Presentar un caso de afectación mucocutánea por Mycoplasma y señalar las claves para sospechar el diagnóstico precozmente

RESUMEN DEL CASO

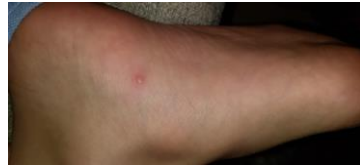Niña 9 años

- Sin AP de interés
- Aftas y úlceras bucales 3 días
- Fiebre 4 días (38,5°C)
- Tos, mucosidad
- No medicamentos, salvo antitérmicos



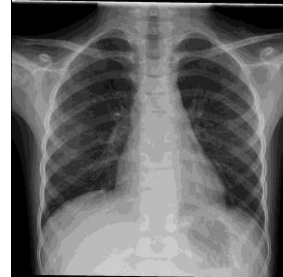Exploración Física

- TEP estable. 37,3°C, 100 lpm, 113/65 mmHg
- Mucositis oral intensa: edema labial, lesiones costrosas y aftosas ulcerosas en lengua, mucosa yugal y paladar blando
- Hiperemia conjuntival
- Pápulas vesiculosas aisladas



Pruebas Complementarias

- Analítica de sangre: 13.000 L (9.750 NTF), PCR 11,7 mg/L, VSG 40 mm/h
- PCR de virus herpes, EV, cultivo bacteriológico y serologías
- Rx tórax: infiltrados sin consolidaciones



Tratamiento y Evolución

- Ingreso: azitromicina vo, corticoterapia iv + fluidoterapia iv + aciclovir iv (hasta resultado VHS)
- Serología *Mycoplasma* +
- Dermatología y Oftalmología: retirada membranas oculares y tratamiento tópico.
- Buena evolución clínica → alta 4º día

CONCLUSIONES

- *Mycoplasma pneumoniae* se ha asociado a diversos cuadros dermatológicos de diferente gravedad.
- En los últimos años ha tomado relevancia una **entidad independiente** llamada **MIRM**, con manifestaciones clínicas características.
- La clave en nuestro caso fue la presencia de **mucositis intensa** con escasas lesiones cutáneas.
- **Buen pronóstico** con **tratamiento de soporte**.