

XXV REUNIÓN SEUP

PRIMERA
REUNIÓN
VIRTUAL

DONOSTIA - SAN SEBASTIÁN | 3 AL 6 DE MARZO DE 2021



Minimizar
mejorar
Avanzar

XXV REUNIÓN SEUP

PRIMERA
REUNIÓN
VIRTUAL

DONOSTIA - SAN SEBASTIÁN | 3 AL 6 DE MARZO DE 2021

PÓSTER SIN DEFENSA

Fecaloma por cuerpo extraño

Minimizar
mejorar
Avanzar

Pestana Gallardo DC, Jiménez Royo L, Revuelta Cabello A, Laliena Oliva C, Cuadrón Andrés L, Artigas Clemente M. *Hospital Clínico Universitario Lozano Blesa. Zaragoza*

INTRODUCCIÓN Y OBJETIVOS

El fecaloma o impactación fecal es una acumulación de heces endurecidas y compactas que el paciente no puede expulsar espontáneamente.

El síntoma cardinal es el estreñimiento, es un problema clínico muy frecuente en pediatría que puede llegar a afectar entre el 0.3 al 8% de los niños, según el criterio diagnóstico utilizado. Pero también han sido descritos casos secundarios a cuerpos extraños.

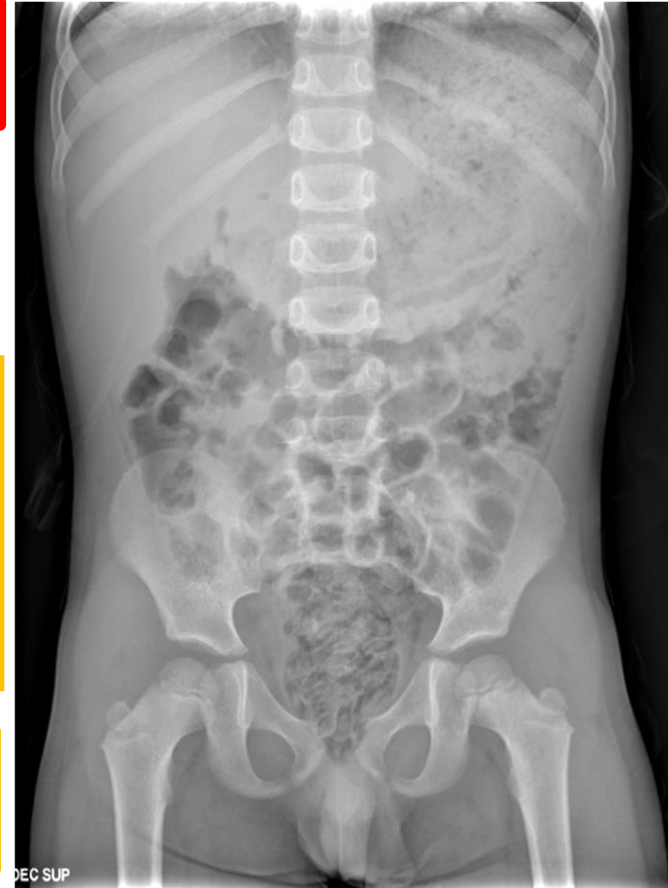

CASO CLÍNICO

Preescolar de 5 años con estreñimiento de 4 días de evolución, asociado a intenso dolor al intentar defecar.


A su llegada a urgencias TEP estable, a la exploración se observa importante distensión abdominal, en el tacto rectal se palpan elementos de consistencia dura de forma irregular, resto de la exploración sin alteraciones.

Rx abdomen: abundante contenido fecal con tapón a nivel de ampolla con pequeñas imágenes ovaladas.



RESULTADOS Y CONCLUSIONES

Se realiza extracción manual mediante tacto rectal de entre 20-25 pipas de calabaza con cáscara junto con abundante deposición, tras lo cual dejamos en dieta absoluta. A las 6 horas se inicia alimentación con buena tolerancia. Se pauta enema realiza 4 deposiciones de características normales sin objetivar eliminación de pipas ni sangre en heces.



- El tratamiento recomendado se basa en modificación de los hábitos dietéticos, higiénicos, en el uso de laxantes y la desimpactación cuando es necesaria.
- Las semillas que producen bezoares con más frecuencia son las de sandía, higos, siguiendo en frecuencia las pipas de girasol y las semillas de calabaza.