

XXV REUNIÓN SEUP

PRIMERA
REUNIÓN
VIRTUAL

DONOSTIA - SAN SEBASTIÁN | 3 AL 6 DE MARZO DE 2021



Minimizar
mejorar
Avanzar

XXV REUNIÓN SEUP

DONOSTIA - SAN SEBASTIÁN | 3 AL 6 DE MARZO DE 2021

PRIMERA
REUNIÓN
VIRTUAL

Minimizar
mejorar
Avanzar


TIPO PRESENTACIÓN

Irritabilidad en lactantes: la importancia de la exploración física

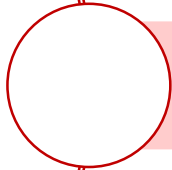
Autores: Autores: Sanjurjo Jiménez I. ; Cabrerizo Ortiz M. ; Romero Moreno L.; García Llorente N. ; Magallón Jaime, M.A.; Sanavia Morán. Eva

Centros de trabajo: Hospital Universitario Infanta Leonor

INTRODUCCIÓN Y OBJETIVOS



La irritabilidad en un lactante es un motivo frecuente de consulta en urgencias de pediatría que supone un reto diagnóstico para los profesionales

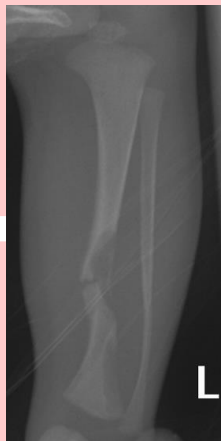

El diagnóstico diferencial es amplio, incluye patología infecciosa, gastrointestinal, genitourinaria, traumatológica, cardiológica y neurológica



Es importante una buena anamnesis y una exploración física detallada con una exposición completa del paciente

MÉTODOS

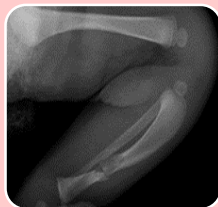

Neonato de 7 días de vida que consulta por irritabilidad súbita tras un cambio de pañal

- Los padres refieren limitación a la movilidad del miembro inferior izquierdo. Afebril. No traumatismo previo.
- Antecedentes materno-obstétricos: sin interés. Parto eutócico. No factores de riesgo infeccioso.

TEP disfunción SNC (irritabilidad con llanto inconsolable)

- Peso 3 kg, FC 150 lpm, TA 82/45 mmHg. Glucemia 99 mg/dL
- Posición antiálgica del MII, dolor a la palpación en región tibial. No deformidades. Leve inflamación en región proximal de la tibia izquierda. Exploración neurovascular normal.



PRUEBAS COMPLEMENTARIAS Y MANEJO

- Fractura de tercio medio de tibia asociada a una lesión hipodensa redondeada en el sitio de la fractura compatible con **pseudoartrosis congénita de tibia**.
- Paracetamol oral y se inmoviliza con férula inguino-pédica

CONCLUSIONES

