

XXV REUNIÓN SEUP

PRIMERA
REUNIÓN
VIRTUAL

DONOSTIA - SAN SEBASTIÁN | 3 AL 6 DE MARZO DE 2021



Minimizar
mejorar
Avanzar

XXV REUNIÓN SEUP

PRIMERA
REUNIÓN
VIRTUAL

DONOSTIA - SAN SEBASTIÁN | 3 AL 6 DE MARZO DE 2021

Minimizar
mejorar
Avanzar

PÓSTER CON DEFENSA

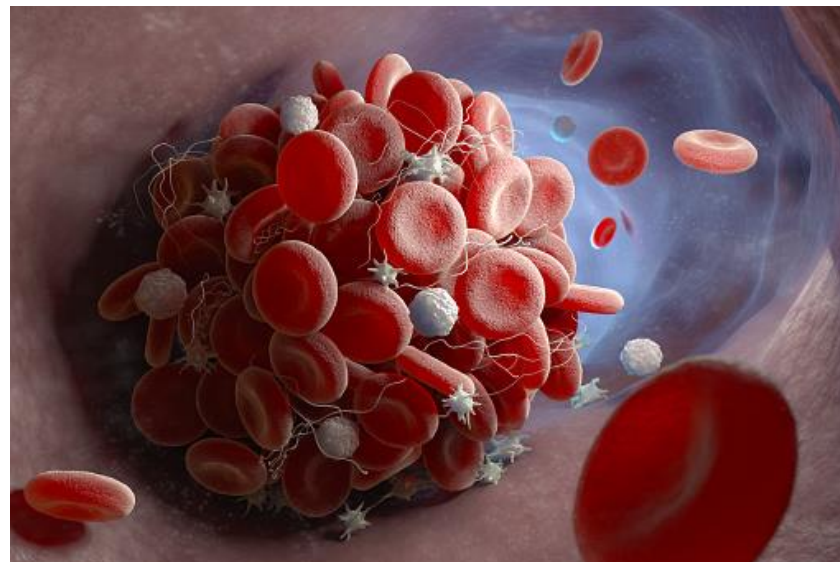
Trombosis arterial espontánea: a propósito de un caso

García Howard M, Pina López MM, Clerigüé Arrieta N, Aznar Moreno MV, Gil Sáenz F, Garralda Torres I. *Complejo Hospitalario de Navarra. Pamplona.*

INTRODUCCIÓN

La **trombosis** es una enfermedad rara en edad pediátrica (en algunas series se establece una incidencia de 0,07/10.000).

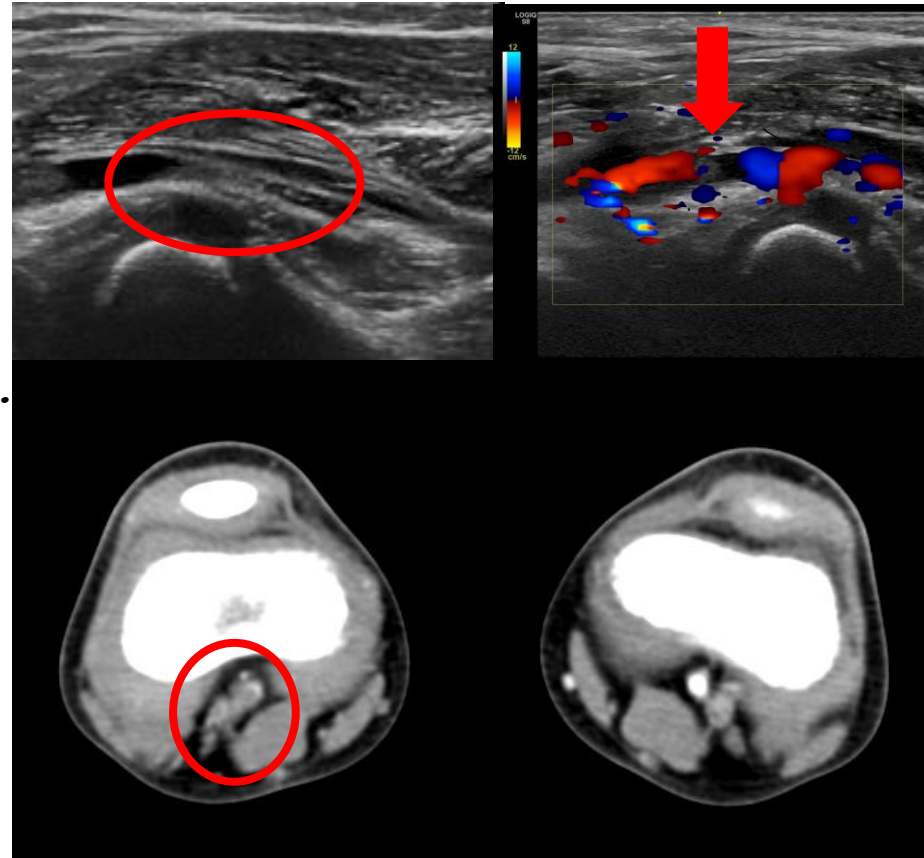
La **trombosis arterial** es aún menos frecuente, siendo la presencia de factores de riesgo prácticamente indispensable para su desarrollo.



Se presenta el caso de un paciente con **antecedentes de trombosis de senos y vena yugular secundarias a otitis-mastoiditis**, tratado con heparina de bajo peso molecular (HBPM) y acenocumarol, retirados 10 meses antes del episodio actual. En estudio de trombofilia posterior asocia **déficit parcial de factor V y VII y anticoagulante lúpico positivo**.

RESUMEN DEL CASO

- Niño de 5 años → trombosis de arteria poplítea derecha en **Eco-doppler** (dolor de días de evolución, con **claudicación** en distancias >100 m).
- En Urgencias → debilidad de **pulso pedio** derecho, frialdad acra. **Angio-TAC**: oclusión de 21mm de arteria poplítea con recanalización distal.
- Valorado por Cirugía vascular y Hematología → **HBPM**.
- Estudio → ECG, radiografía AP de tórax, analítica con estudio de coagulopatías y autoinmunidad, **ecocardiografía**, genética.
- 1 semana de ingreso → Trombosis ligeramente menor.
- Control ambulatorio (Cx vascular y Hematología) → **acenocumarol** → **AAS** (mantiene)
- Desaparición del trombo y la clínica.



CONCLUSIONES

- La trombosis arterial es una enfermedad rara en la edad pediátrica. Las más frecuentes se producen en cateterismos en cuidados intensivos, así como en las malformaciones congénitas cardiovasculares.
- La trombosis espontánea es rara en los niños, menos del 1% de las trombosis son idiopáticas. Para que se produzca, es necesario que tengan uno o más factores de riesgo protrombóticos. El correcto diagnóstico obliga a la búsqueda de desencadenantes que lo justifiquen. En nuestro paciente, por el momento solo se ha demostrado la presencia de anticoagulante lúpico (intermitente).
- El manejo en general se realiza con tratamiento médico con anticoagulación, reservando la cirugía para casos de riesgo vital o con mala evolución.

