

# XXV REUNIÓN SEUP

PRIMERA  
REUNIÓN  
VIRTUAL

DONOSTIA - SAN SEBASTIÁN | 3 AL 6 DE MARZO DE 2021



Minimizar  
mejorar  
**Avanzar**

# XXV REUNIÓN SEUP

PRIMERA  
REUNIÓN  
VIRTUAL

DONOSTIA - SAN SEBASTIÁN | 3 AL 6 DE MARZO DE 2021

Minimizar  
mejorar  
**Avanzar**


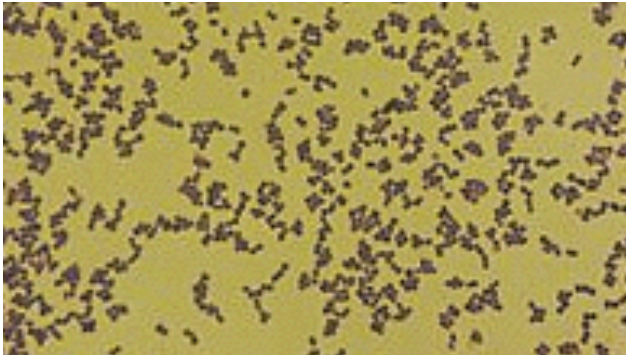
PÓSTER CON DEFENSA

## Infección del tracto urinario en el niño por *Aerococcus urinae*. Revisión y descripción de tres casos

Alperi García S<sup>1</sup>, Haro Oliva E<sup>1</sup>, Gamiz Gamiz A<sup>2</sup>, El Fahini B<sup>1</sup>, Blanco Molina A<sup>1</sup>, Gutiérrez Fernández J<sup>3</sup>. <sup>1</sup>Servicio de Pediatría, Hospital Materno-Infantil Virgen de Las Nieves, Granada, <sup>2</sup>Unidad de Urgencias Pediátricas. Hospital Materno Infantil Virgen de Las Nieves, Granada. <sup>3</sup>Servicio Microbiología. Hospital Virgen de Las Nieves, Granada.


## INTRODUCCIÓN Y OBJETIVOS

- Comunicar el aislamiento de un nuevo patógeno urinario infrecuente en la edad pediátrica: *Aerococcus*.
- Describir los tres casos detectados en nuestro servicio durante un año.
- Remarcar que la escasez bibliográfica se debe a su parecido morfológico con el género *Streptococcus*: Infraestimación de su impacto por confundirlo con patógenos contaminantes.




## MATERIAL Y MÉTODOS

### Caso 1:



- Varón escolar con clínica de dolor abdominal y orina maloliente. Afebril.
- Crecimiento A. sanguinicola multisensible en urocultivo por micción media.
- Tratamiento oral con fosfomicina- trametanol con buena evolución.




### Caso 2:



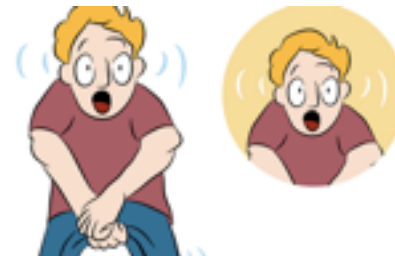- Varón adolescente con AP de dilatación pielocalicial en estudio.
- Clínica de fiebre y dolor abdominal cólico.
- Aislamiento de A. urinae en urocultivo por micción media.
- Tratamiento oral con cefixima con resolución clínica.



### Caso 3:



- Varón escolar con exudado purulento uretral compatible con uretritis.
- Aislamiento de A. urinae multisensible en cultivo exudado uretral.
- Tratamiento con mupirocina tópica con evolución favorable.





## CONCLUSIONES

- En los casos descritos destaca:
  - ➔ Orinas muy malolientes
  - ➔ En ocasiones asociado a malformaciones urinarias
- No se conoce aun su prevalencia ni su factor pronóstico.
- Su rareza se debe a dificultades en su crecimiento en los medios habituales.
- Nueva técnica: **MALDI- TOF**

