

XXV REUNIÓN SEUP

PRIMERA
REUNIÓN
VIRTUAL

DONOSTIA - SAN SEBASTIÁN | 3 AL 6 DE MARZO DE 2021



Minimizar
mejorar
Avanzar

XXV REUNIÓN SEUP

DONOSTIA - SAN SEBASTIÁN | 3 AL 6 DE MARZO DE 2021

PRIMERA
REUNIÓN
VIRTUAL

Minimizar
mejorar
Avanzar

TIPO PRESENTACIÓN: PÓSTER CON DEFENSA

Histiocitosis: a propósito de dos casos clínicos

Autores: Pérez Tato, Helena ; Barrueco Ramos, Clara; Invencio da Costa, Liliana; Buyo Sánchez, Paula; Alas Barbeito, Ana; Muñoz García, Gema

Centros de trabajo: Hospital Materno Infantil Teresa Herrera (A Coruña)



Introducción:

Sobre la histiocitosis:

- Incidencia: 4-5 casos/millones de habitantes/año
- Edad más frecuente: 1-3 años
- Órganos más afectados: hueso, piel
- Tipos: Single System y Multi System
- Clínica: poco específica
- Pronóstico: Variable



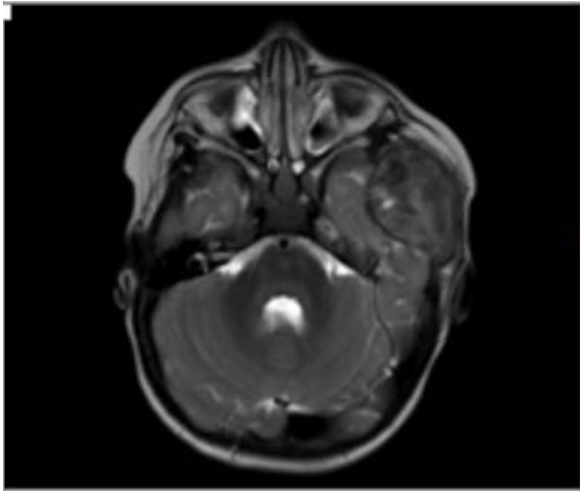
Casos clínicos:

Caso 1:

Mujer de 1 año

Clínica: Tumoración en arco cigomático de 7 días de evolución refiriendo traumatismo previo

Pruebas iniciales: drenaje (inefectivo) y ecografía (destrucción de hueso subyacente)



- Ante los resultados de las pruebas complementarias se ampliaron estudios
- Diagnóstico de **histiocitosis ósea unifocal con afectación craneofacial**
- Tratamiento: corticoides + vinblastina

Caso 2:

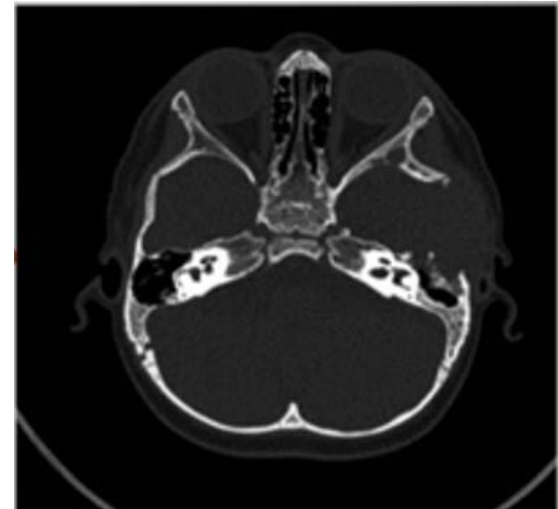Mujer de 1 año

Clínica: Otorrea de 4 semanas de evolución.

Varias pautas de antibioterapia previas

Sospecha inicial: otitis media aguda.

Pruebas iniciales: TAC de peñasco del temporal



Conclusión:

A pesar de su rareza, la histiocitosis es una enfermedad a tener en cuenta al evaluar la persistencia de lesiones, tumoraciones o patología que en un primer momento puede parecer banal.

Muchas gracias
por su atención

