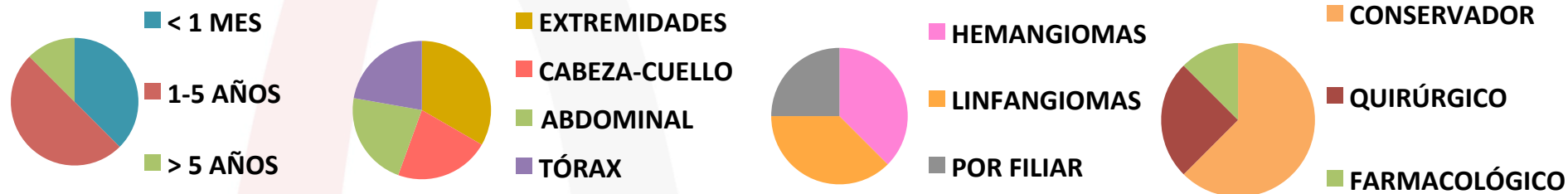


# REVISIÓN DE LINFANGIOMAS Y HEMANGIOMAS DERIVADOS DESDE URGENCIAS ENTRE 2013 Y 2019

*L. I. González Hernández, S. Poses Veiga, M<sup>a</sup> J. Carpio Linde, O. López  
Moreira, D. García Aldana.*



Se han estudiado 8 casos de angiomas diagnosticados entre 2013 y 2019 gracias a la derivación desde Urgencias Pediátricas de nuestro hospital al servicio de Oncología infantil. El 75% se presentaron como **tumoración superficial** de consistencia blanda y móvil. El 50% presentaban una edad comprendida entre **1 y 5 años**. La localización más observada fueron las **extremidades** con un 37,5%. Todos los casos fueron sometidos a estudio con **ecografía** urgente de la lesión, estableciéndose un diagnóstico de sospecha y siendo derivados a Oncología infantil para completar estudio con **resonancia magnética**. De los 6 casos con diagnóstico establecido, el 50% no precisó tratamiento. De los casos que sí precisaron tratamiento, la necesidad se debió a la presencia de complicaciones (distensión abdominal, hemorragia intralesional y ulceración)

