

Calcificación de discos intervertebrales en la infancia como causa de tortícolis subaguda

A.Revuelta Cabello, P. Huerta Blas, L. Cuadrón Andrés, L. Gonzalez Gayán, E. Borque Navarro, L. Belenguer Pola

La calcificación de los discos intervertebrales consiste en la calcificación del núcleo pulposos de uno o más discos intervertebrales. El diagnóstico es radiológico y el tratamiento conservador, ya que se trata de un proceso benigno y autolimitado.

CASO CLÍNICO

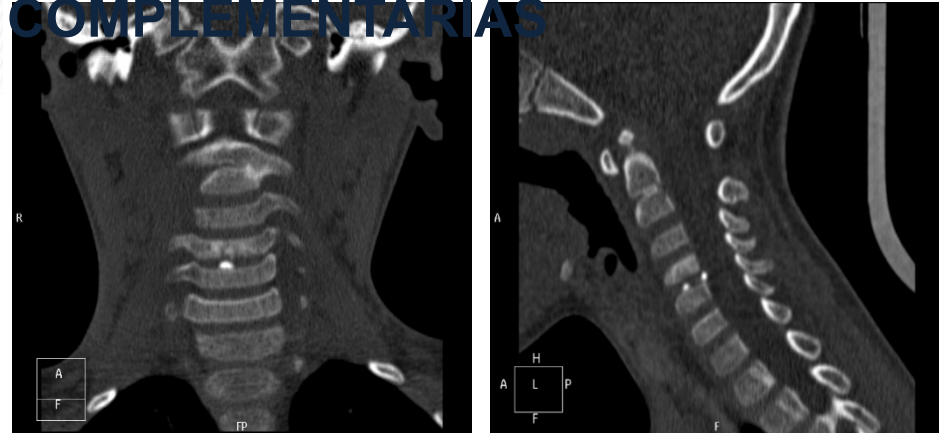


Escolar de 5 años con tortícolis de 3 semanas de evolución que no ha mejorado con tratamiento sintomático. No refiere antecedente traumático o infeccioso previo, ni otra sintomatología acompañante. La exploración física sólo revela una tortícolis izquierda con área ORL y neurológica normales.

PRUEBAS



COMPLEMENTARIAS



No se trata de una patología frecuente pero es una de las múltiples causas de tortícolis adquirida. En aquellos pacientes con tortícolis de más de 5-7 días de duración que no responden a tratamiento sintomático hay que plantearse la realización de pruebas de imagen.



CONCLUSIONES