XXIV REUNIÓN
SOCIEDAD ESPAÑOLA DE URGENCIAS DE PEDIATRÍA
9 AL 11 DE MAYO DE 2019

PORTADA

# RADIOGRAFÍA DE TÓRAX:

## ¿Qué mirar?, ¿Qué vemos?

Dra Patricia Navarro Sánchez.
HUSL. Diagnóstico por la Imagen, sección pediatría.

# RADIOGRAFÍA DE TÓRAX:

## ¿Qué mirar?, ¿Qué vemos?

XXIV REUNIÓN
SOCIEDAD ESPAÑOLA DE URGENCIAS DE PEDIATRÍA
9 AL 11 DE MAYO DE 2019

INDICE

Normal/patológico 😟

Patológico, el qué??

Decisiones 👍

*Correcta lectura de una placa de tórax.*

. Conocer la técnica/ anatomía radiológica.

. Reconocer los patrones radiológicos

. Describir los hallazgos y dx

# RADIOGRAFÍA DE TÓRAX:

## ¿Qué mirar?, ¿Qué vemos?

XXIV REUNIÓN
SOCIEDAD ESPAÑOLA DE URGENCIAS DE PEDIATRÍA
9 AL 11 DE MAYO DE 2019

JUSTIFICACION

**RADIACIONES IONIZANTES**

- **Efecto estocástico**
- **Se acumula a lo largo de la vida.**
- **Los niños MÁS sensibles a la radiaci (2-5 veces > adulto)**

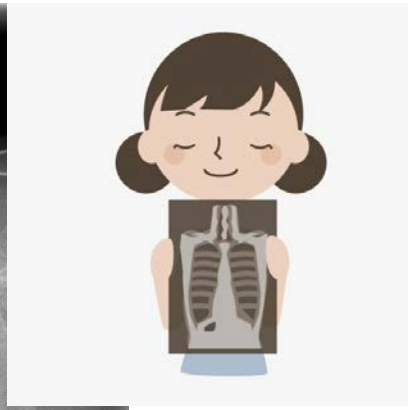

***JUSTIFICACIÓN Y OPTIMIZACIÓN DE LOS PROCEDIMIENTOS (“ALARA”)***

“In l commission on Radiological Protection”

# RADIOGRAFÍA DE TÓRAX:

## ¿Qué mirar?, ¿Qué vemos?

XXIV REUNIÓN
SOCIEDAD ESPAÑOLA DE URGENCIAS DE PEDIATRÍA
9 AL 11 DE MAYO DE 2019

TÉCNICA

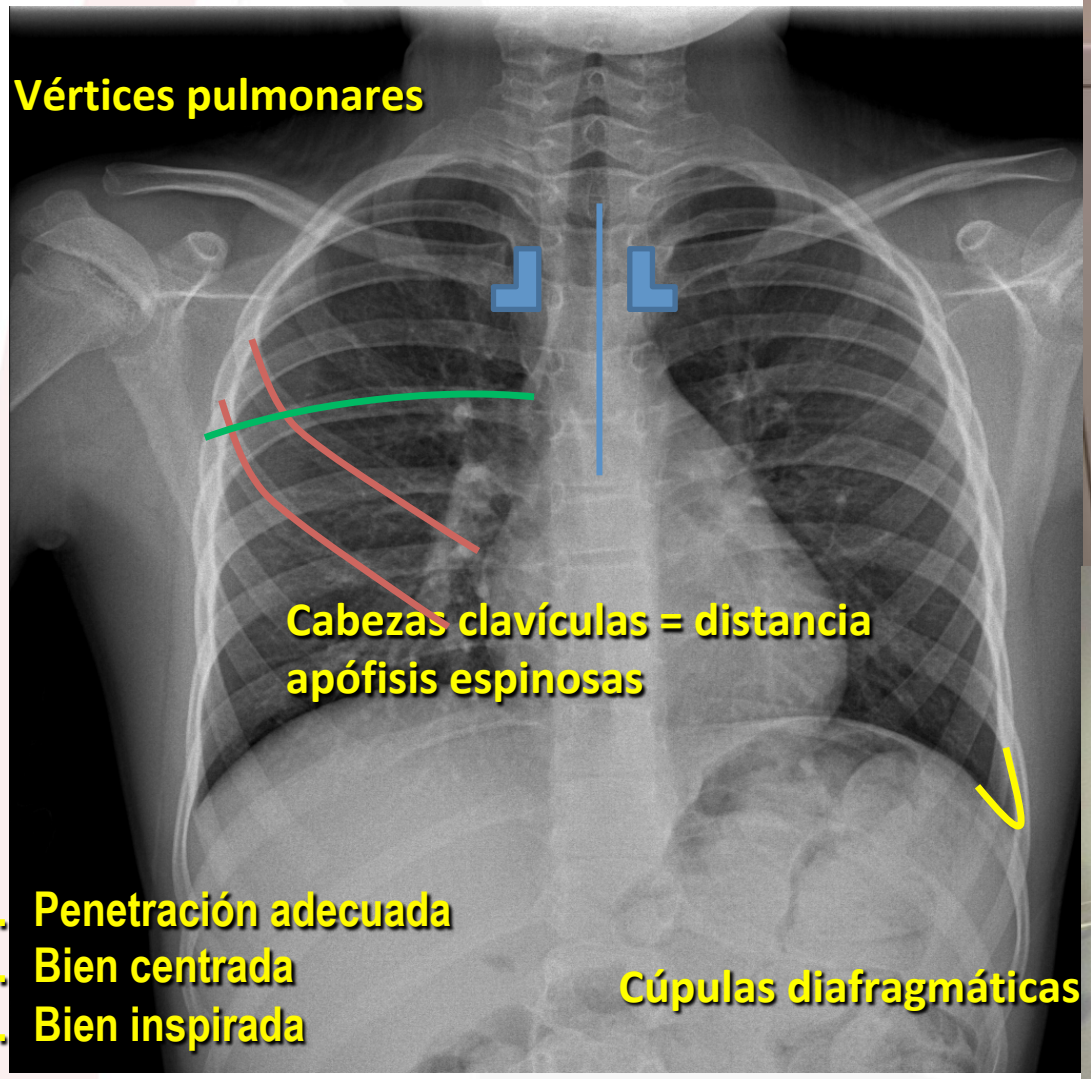


A. Penetración adecuada
B. Bien centrada
C. Bien inspirada



# RADIOGRAFÍA DE TÓRAX:

XXIV REUNIÓN SOCIEDAD ESPAÑOLA DE URGENCIAS DE PEDIATRÍA
9 AL 11 DE MAYO DE 2019

## ¿Qué mirar?, ¿Qué vemos?

TÉCNICA

### Lateral

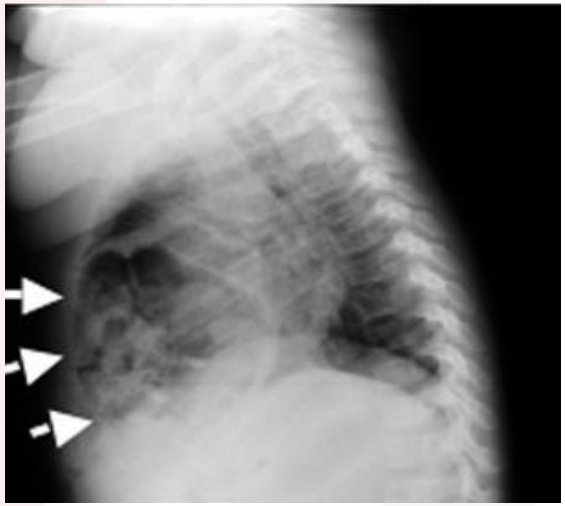

- Líquido en las cisuras.
- Patología del lóbulo medio/ língula.
- Segm anterior de LLSS
- Mediastino anterior y posterior.
- Hernias diafragmáticas.

**Vista selectiva de vértices:**
AP y lordosis (desplazar las clavículas fuera de campos pulmonares).

- vértices y LLSS.
- opacidades del LM

**Radiografía en decúbito lateral con rayo horizontal (vista de Pancoast):**

- Movilidad de derrames pleurales
- Lesiones con niveles hidroaéreos

# RADIOGRAFÍA DE TÓRAX:

## ¿Qué mirar?, ¿Qué vemos?

XXIV REUNIÓN
SOCIEDAD ESPAÑOLA DE URGENCIAS DE PEDIATRÍA
9 AL 11 DE MAYO DE 2019

TÉCNICA

BRONCOGRAMA LÍQUIDO

- Pequeños neumotórax.
- Cuerpo extraño
- Enfisemas localizados.
- Movilidad diafragmática.

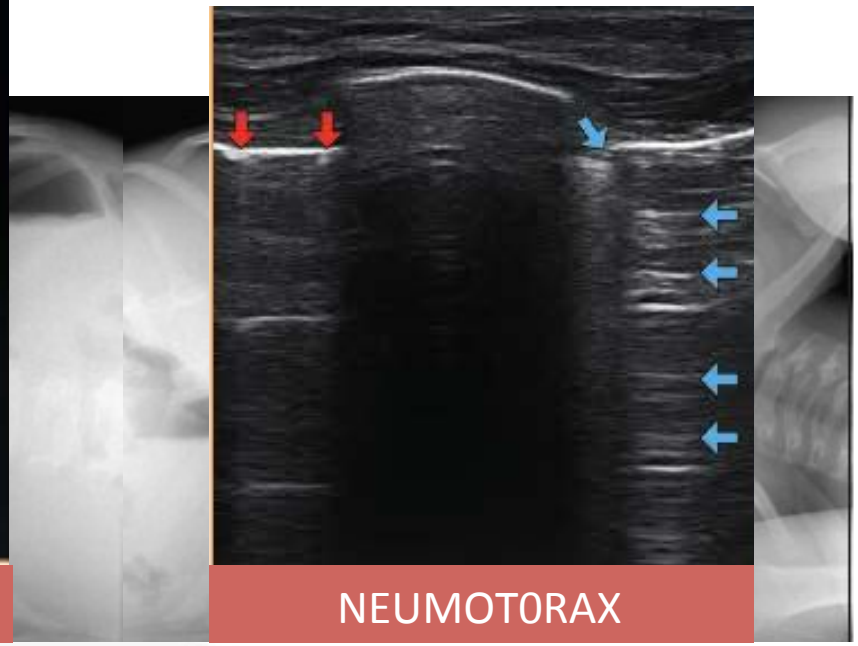

NEUMOT0RAX

# RADIOGRAFÍA DE TÓRAX:

## ¿Qué mirar?, ¿Qué vemos?

XXIV REUNIÓN
SOCIEDAD ESPAÑOLA DE URGENCIAS DE PEDIATRÍA
9 AL 11 DE MAYO DE 2019

ANATOMIA

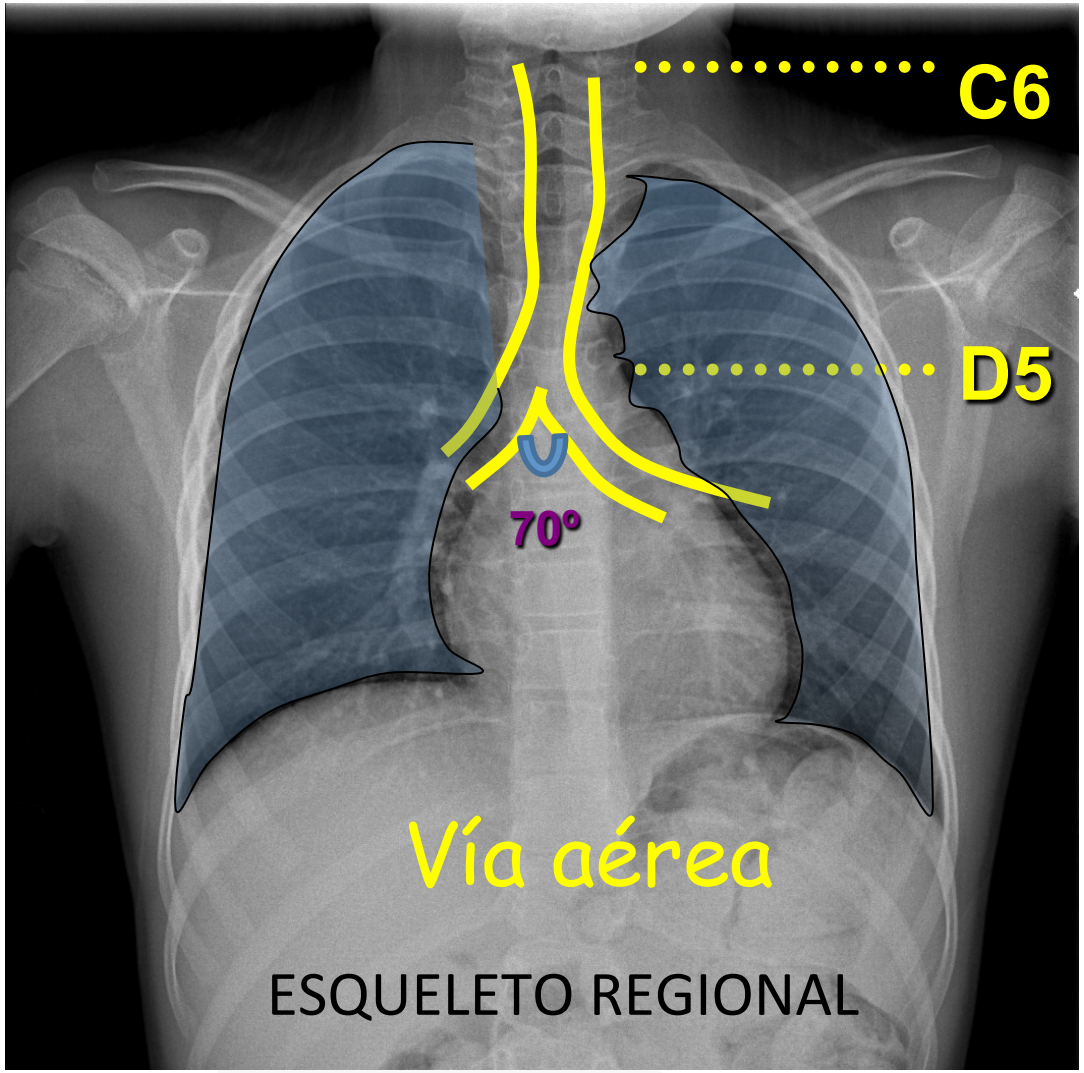

# RADIOGRAFÍA DE TÓRAX:

## ¿Qué mirar?, ¿Qué vemos?

XXIV REUNIÓN
SOCIEDAD ESPAÑOLA DE URGENCIAS DE PEDIATRÍA
9 AL 11 DE MAYO DE 2019

ANATOMIA

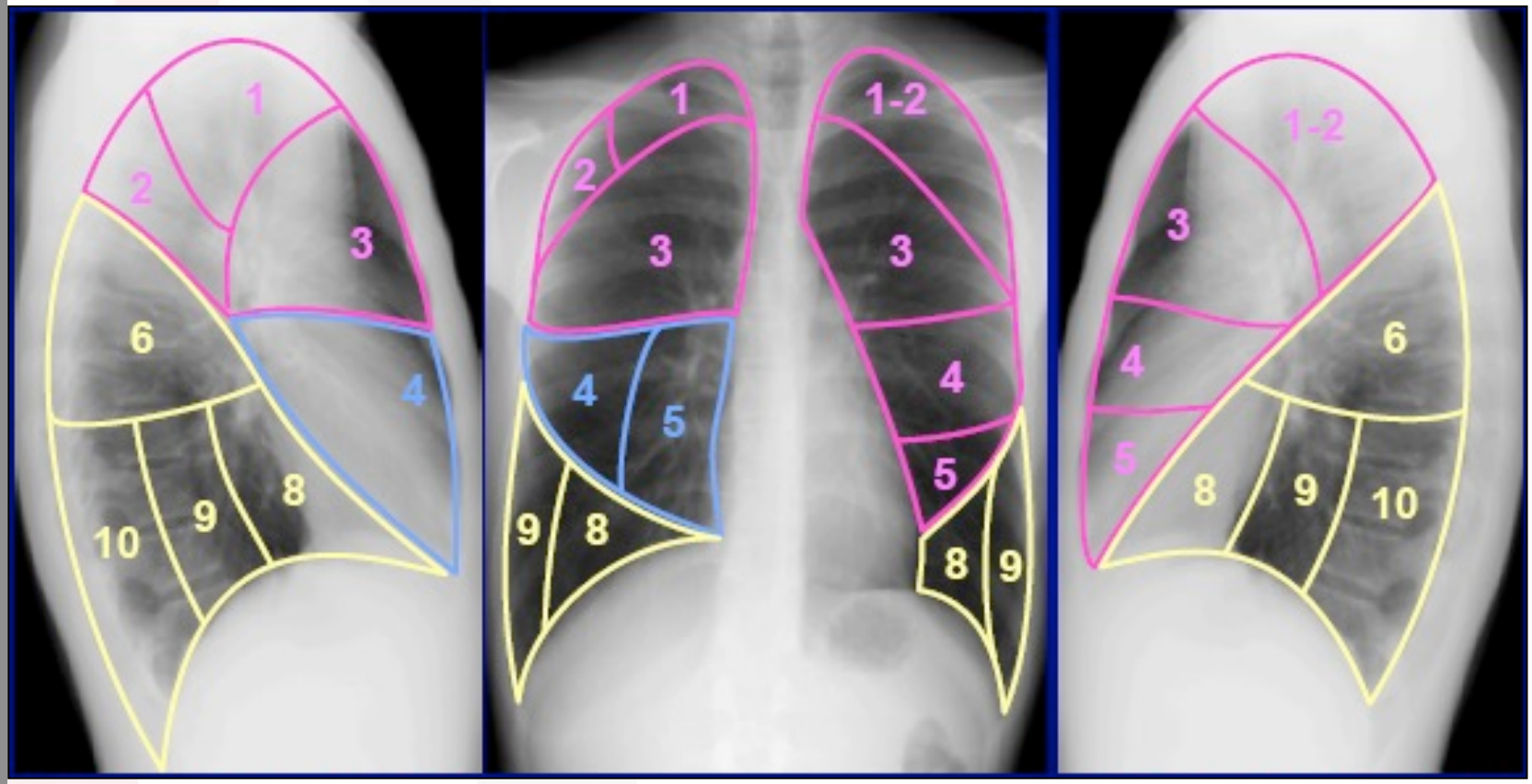


Anatomía Segmentaria

# RADIOGRAFÍA DE TÓRAX:

## ¿Qué mirar?, ¿Qué vemos?

XXIV REUNIÓN
SOCIEDAD ESPAÑOLA DE URGENCIAS DE PEDIATRÍA
9 AL 11 DE MAYO DE 2019

ANATOMIA

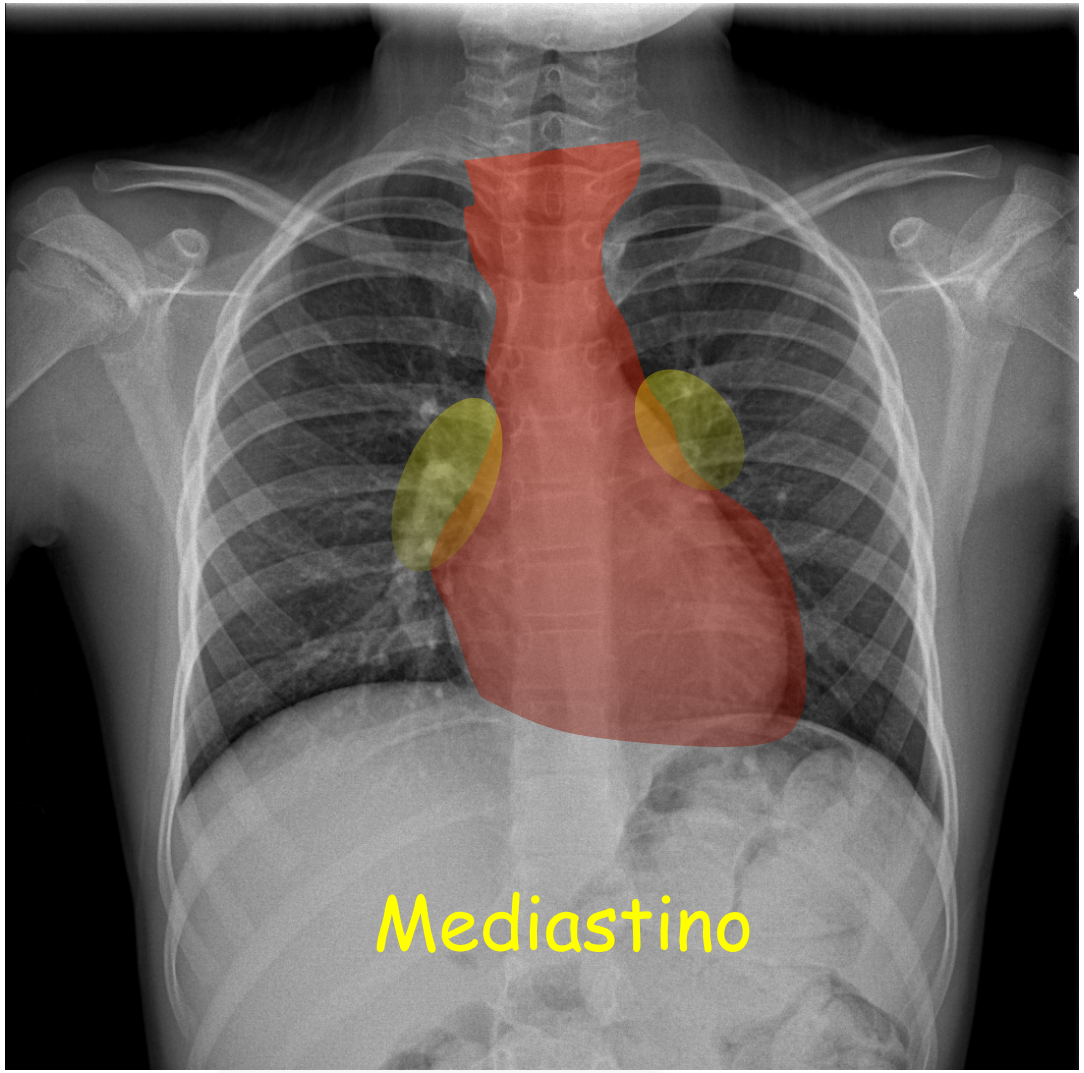

# RADIOGRAFÍA DE TÓRAX:

## ¿Qué mirar?, ¿Qué vemos?

XXIV REUNIÓN
SOCIEDAD ESPAÑOLA DE URGENCIAS DE PEDIATRÍA
9 AL 11 DE MAYO DE 2019

ANATOMIA

- Signo de la vela
- Onda tímica (las costillas hacen mella en la imágen tímica)
- No desplaza estructuras, no tiene efecto de masa
- No hay disminución de volumen
- No broncograma aéreo

# RADIOGRAFÍA DE TÓRAX:

## ¿Qué mirar?, ¿Qué vemos?

XXIV REUNIÓN
SOCIEDAD ESPAÑOLA DE
URGENCIAS DE PEDIATRÍA
9 AL 11 DE MAYO DE 2019

ANATOMIA

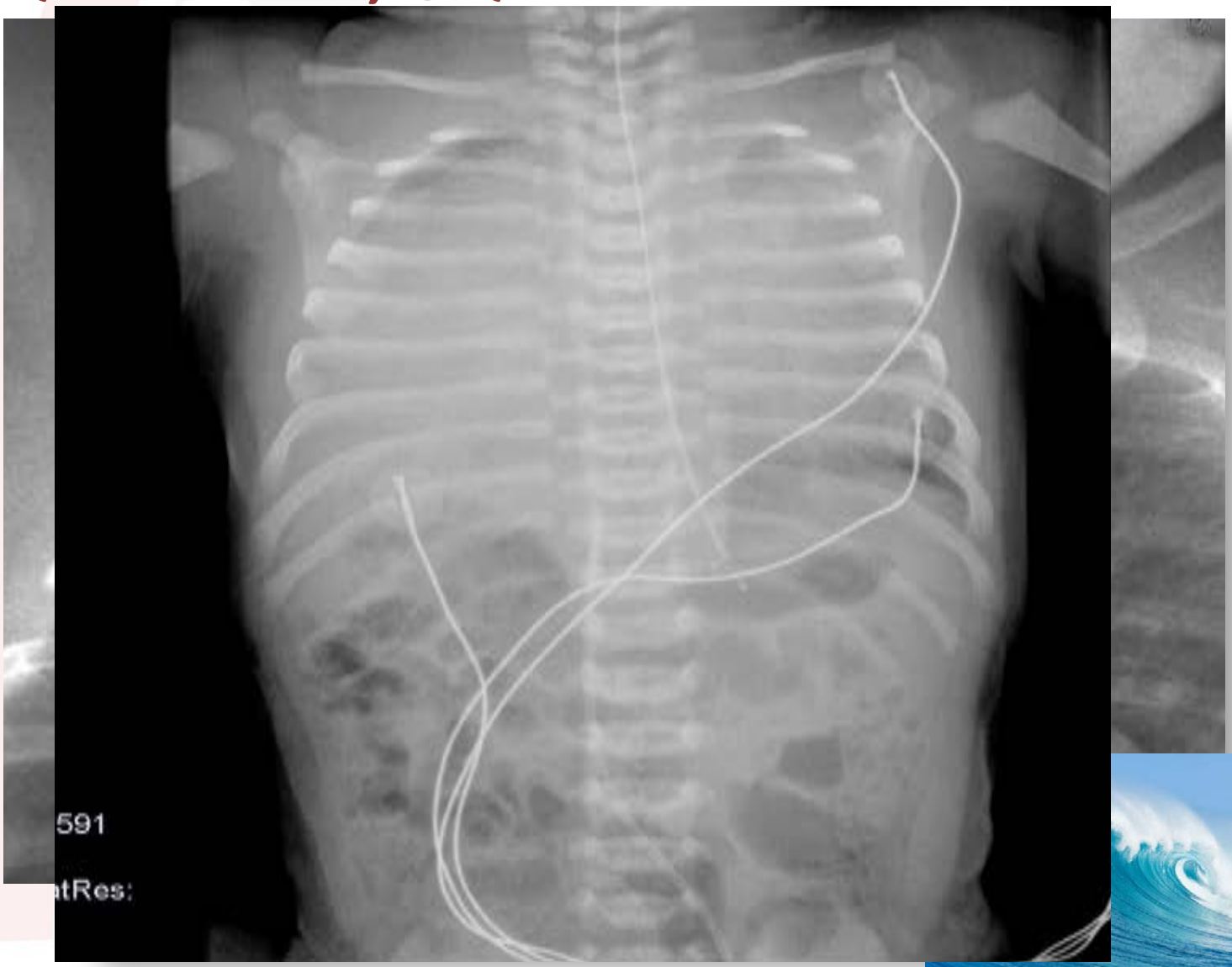

# RADIOGRAFÍA DE TÓRAX:

## ¿Qué mirar?, ¿Qué vemos?

XXIV REUNIÓN
SOCIEDAD ESPAÑOLA DE URGENCIAS DE PEDIATRÍA
9 AL 11 DE MAYO DE 2019

ANATOMIA

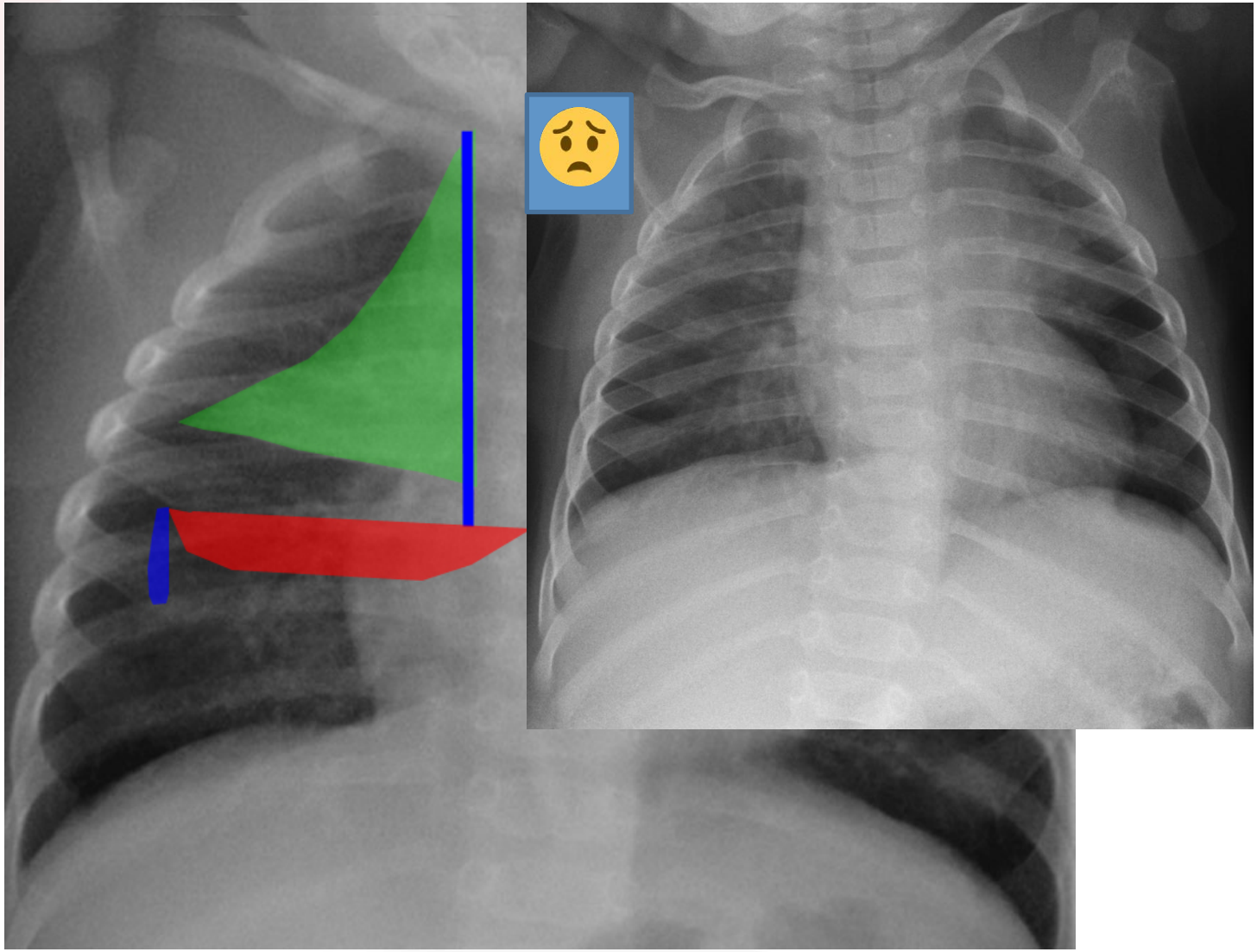

# RADIOGRAFÍA DE TÓRAX:

## ¿Qué mirar?, ¿Qué vemos?

XXIV REUNIÓN SOCIEDAD ESPAÑOLA DE URGENCIAS DE PEDIATRÍA
9 AL 11 DE MAYO DE 2019

**SERAM. Radiología Esencial**, 2ª Ed.
©2019, Editorial Médica Panamericana

ANATOMIA

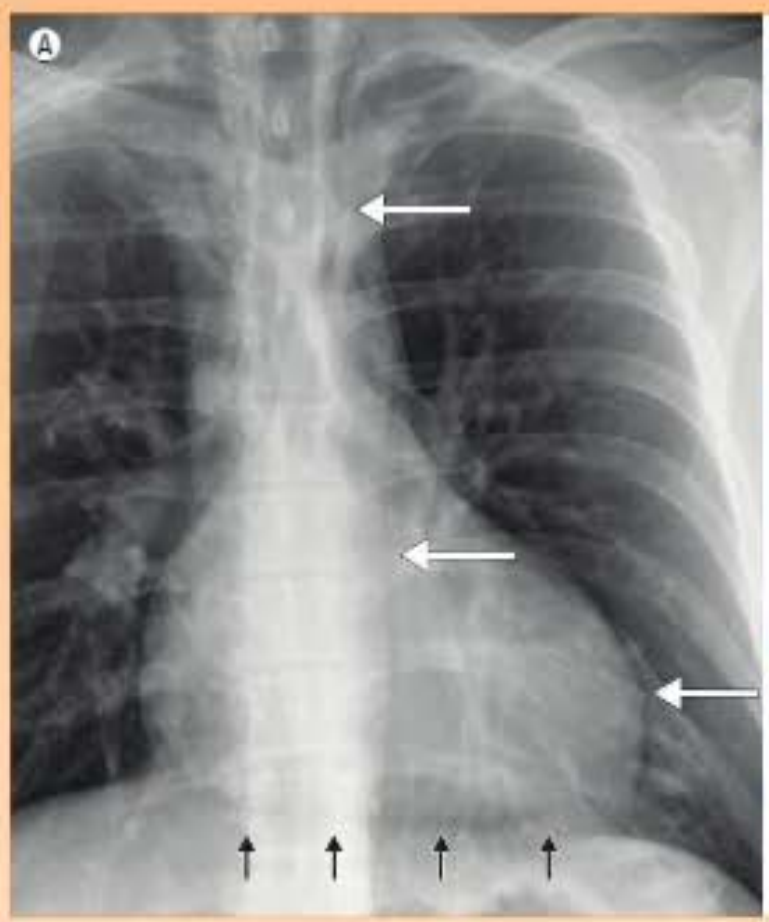


| Signos de neumomediastino |
| --- |
| Vela tímica, en niños (timo rodeado de aire) (radiografía posteroanterior) |
| Pleura visible: despegada de la silueta cardíaca, la arteria pulmonar y la aorta) (radiografía posteroanterior y lateral) |
| Doble pared bronquial: aire dentro y fuera de la luz bronquial (radiografía posteroanterior y lateral) |
| Diafragma continuo: línea de aire entre el corazón y el diafragma (radiografía posteroanterior y lateral) |
| V de Nacleiro: aire dibujando la aorta descendente inferior y la vertiente medial del diafragma izquierdo (radiografía posteroanterior) |
| Enfisema subcutáneo (radiografía posteroanterior) |

# RADIOGRAFÍA DE TÓRAX:

## ¿Qué mirar?, ¿Qué vemos?

XXIV REUNIÓN
SOCIEDAD ESPAÑOLA DE URGENCIAS DE PEDIATRÍA
9 AL 11 DE MAYO DE 2019

ANATOMIA

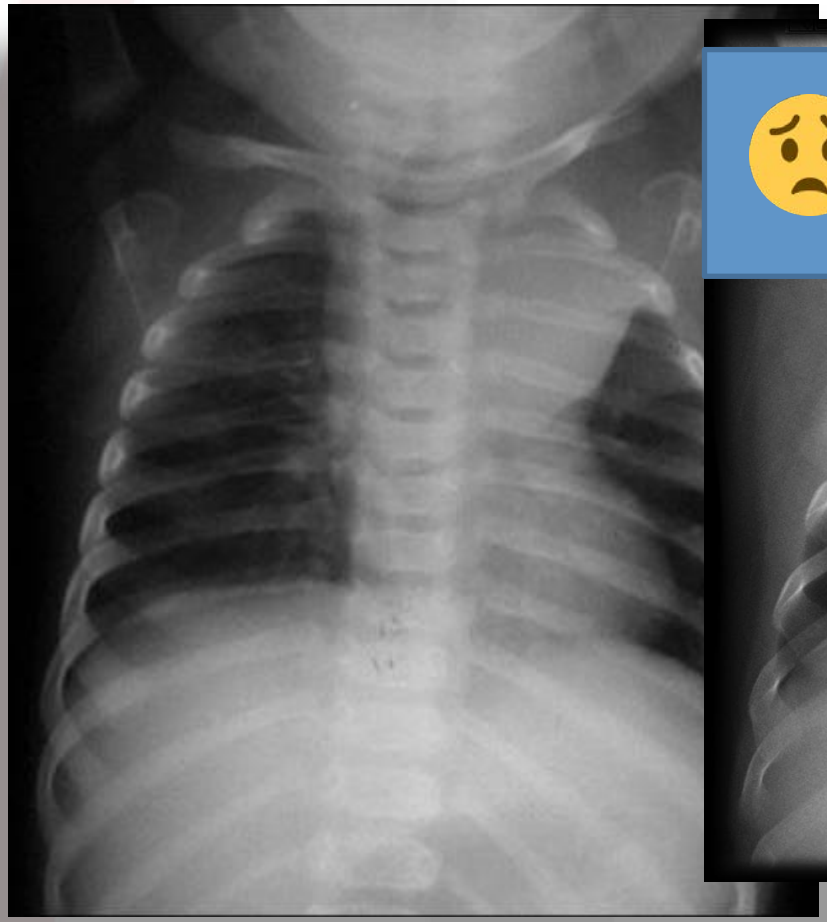

Signo de la escotadura

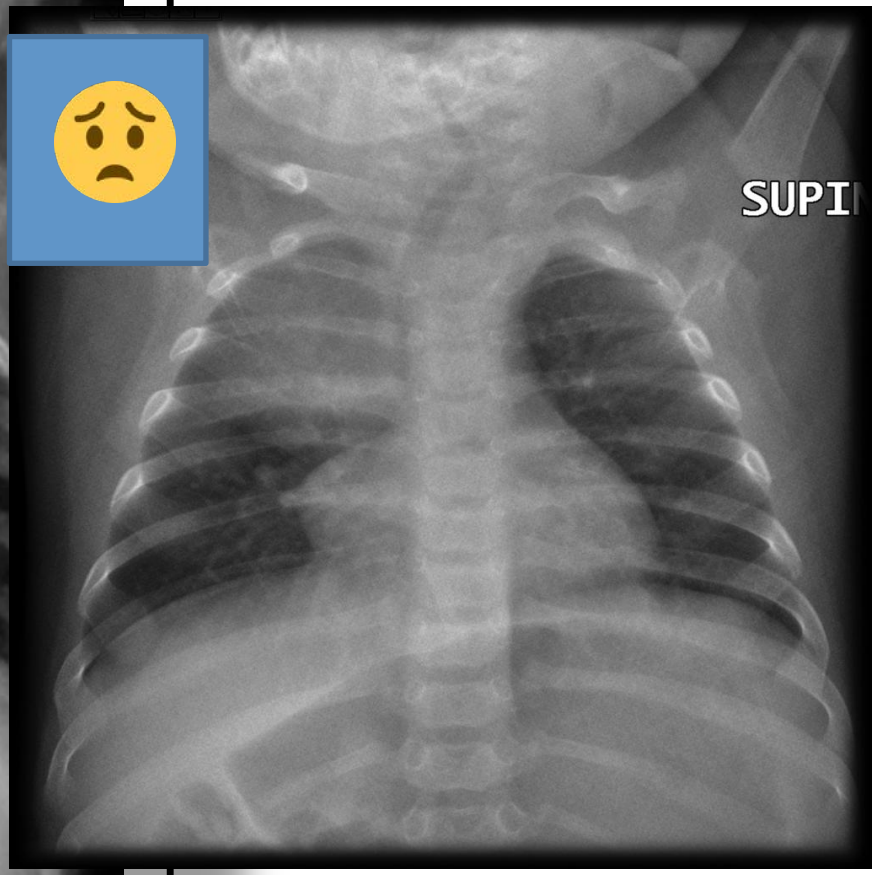

# RADIOGRAFÍA DE TÓRAX:

## ¿Qué mirar?. ¿Qué vemos?

XXIV REUNIÓN
SOCIEDAD ESPAÑOLA DE URGENCIAS DE PEDIATRÍA
9 AL 11 DE MAYO DE 2019

ANATOMIA

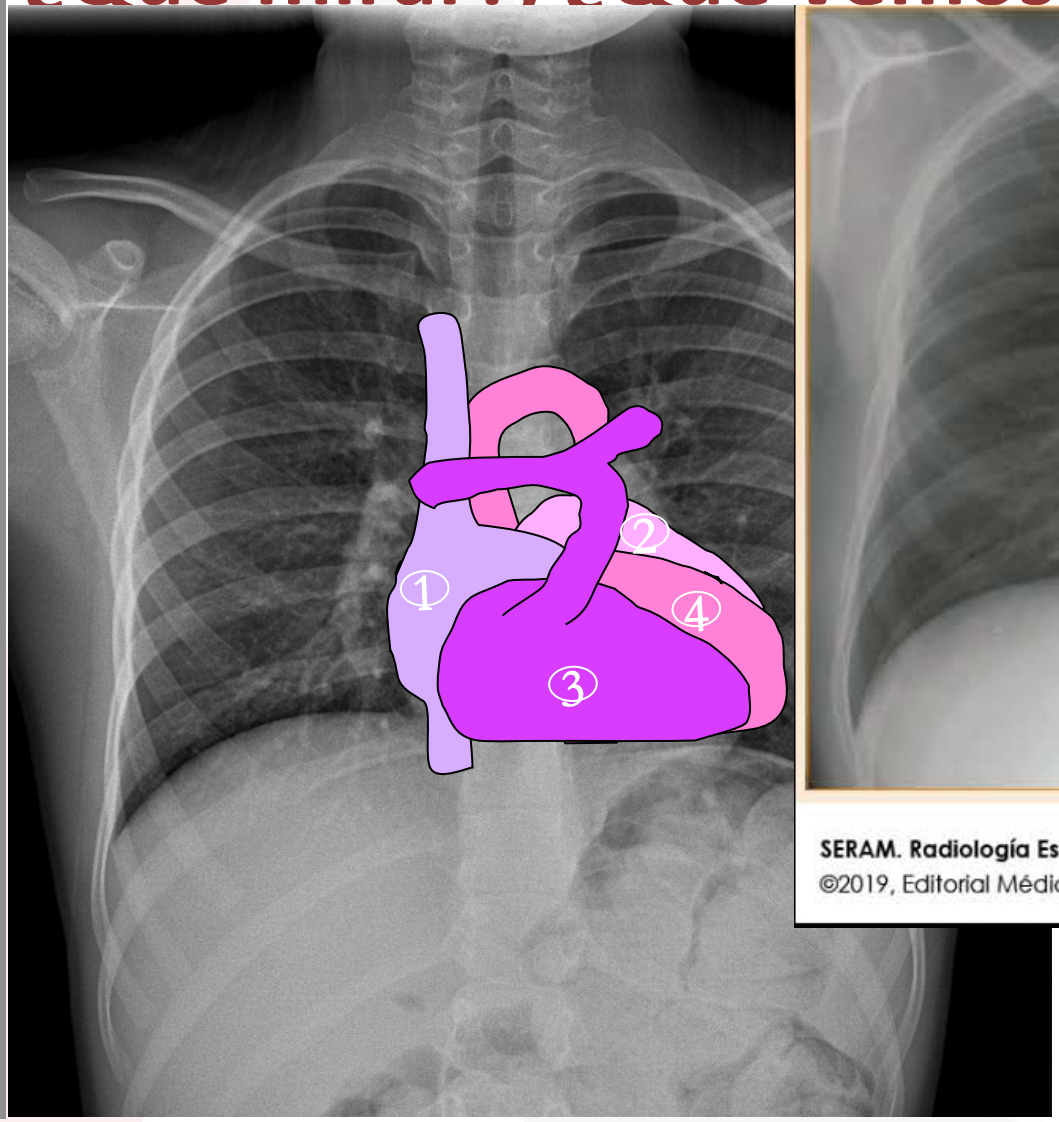


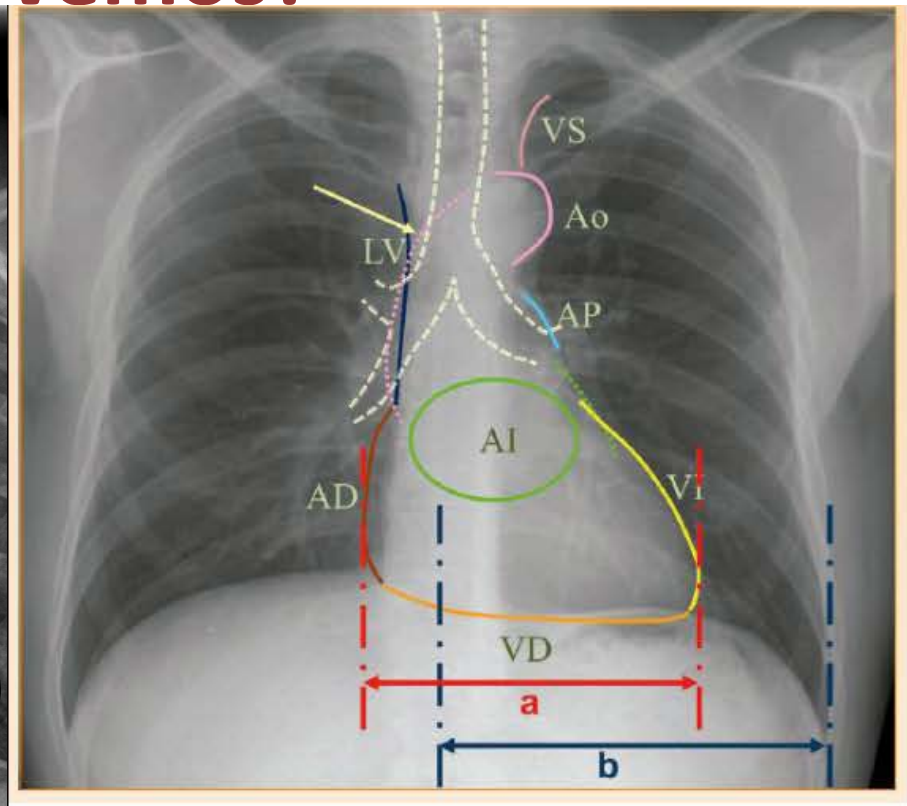


**SERAM. Radiología Esencial**, 2ª Ed.
©2019, Editorial Médica Panamericana

# RADIOGRAFÍA DE TÓRAX:

## ¿Qué mirar?, ¿Qué vemos?

XXIV REUNIÓN
SOCIEDAD ESPAÑOLA DE URGENCIAS DE PEDIATRÍA
9 AL 11 DE MAYO DE 2019

ANATOMIA

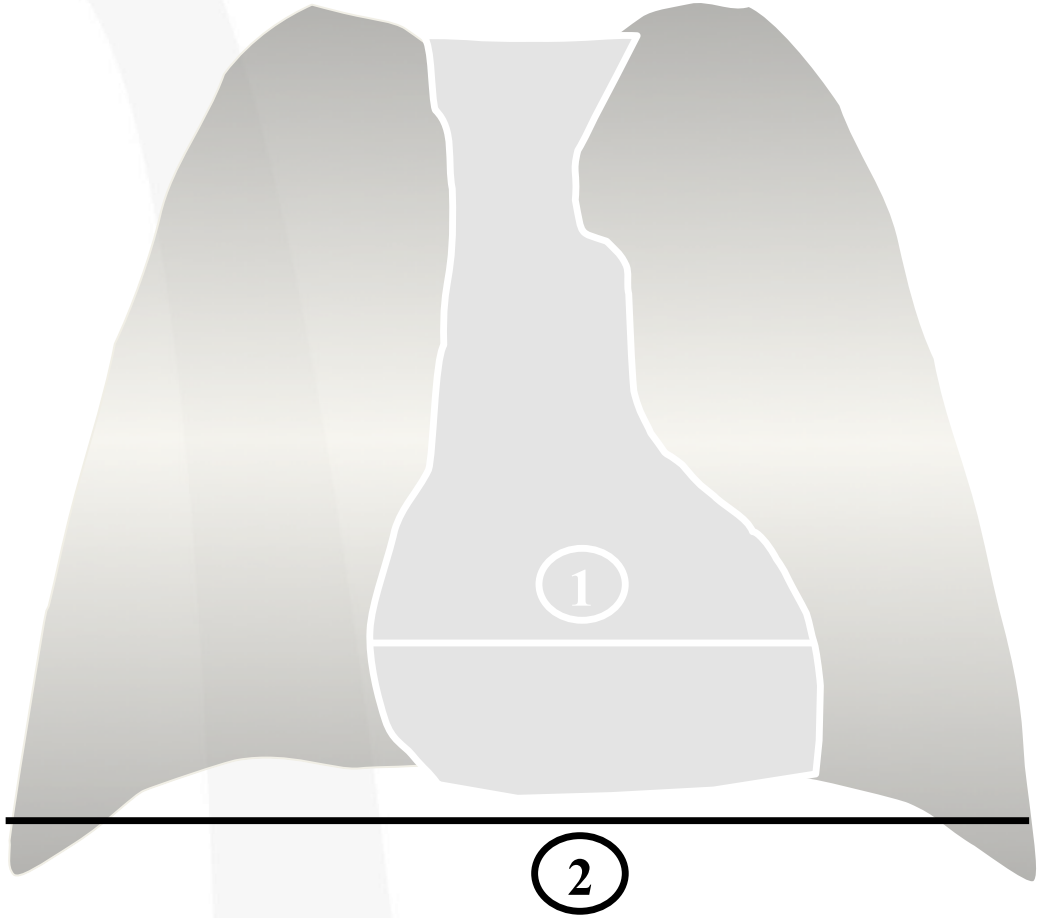


**Indice cardiotorácico normal**

# RADIOGRAFÍA DE TÓRAX:

## ¿Qué mirar?, ¿Qué vemos?

XXIV REUNIÓN
SOCIEDAD ESPAÑOLA DE URGENCIAS DE PEDIATRÍA
9 AL 11 DE MAYO DE 2019

ANATOMIA

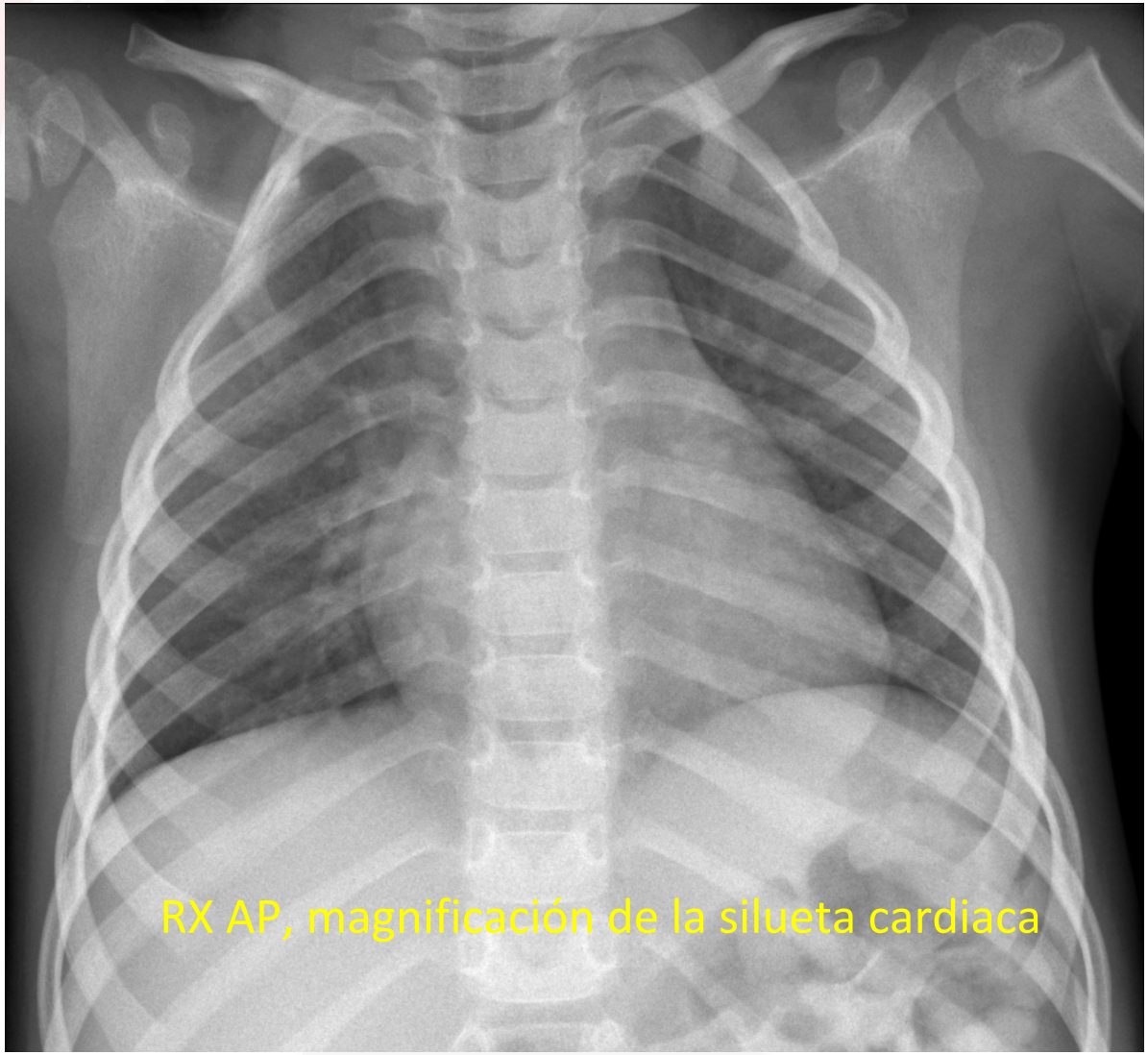

# RADIOGRAFÍA DE TÓRAX:

## ¿Qué mirar?, ¿Qué vemos?

XXIV REUNIÓN
SOCIEDAD ESPAÑOLA DE URGENCIAS DE PEDIATRÍA
9 AL 11 DE MAYO DE 2019

ANATOMIA

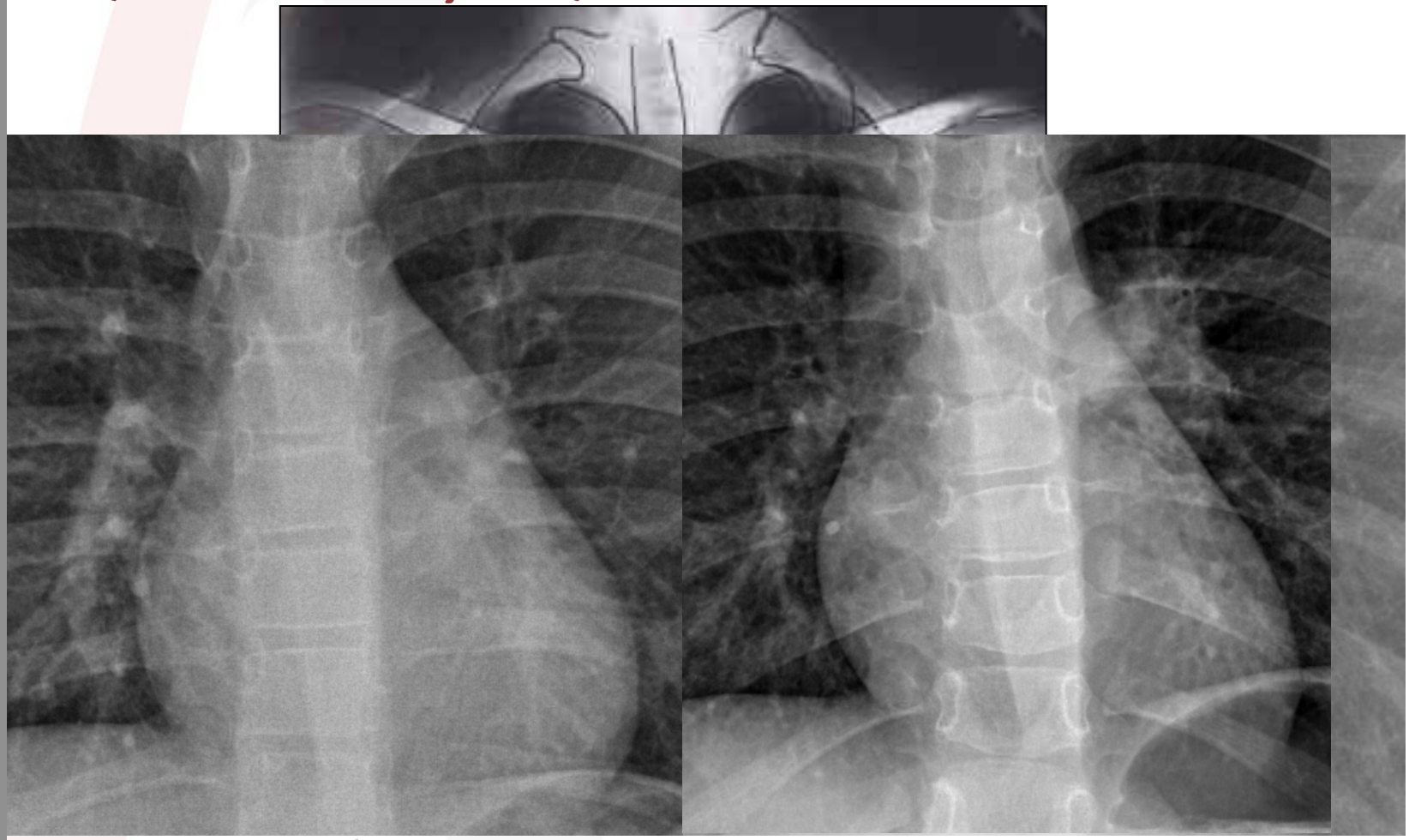

- Arterias pulmonares
- Venas de los lóbulos superiores
- Ganglios (si están agrandados)

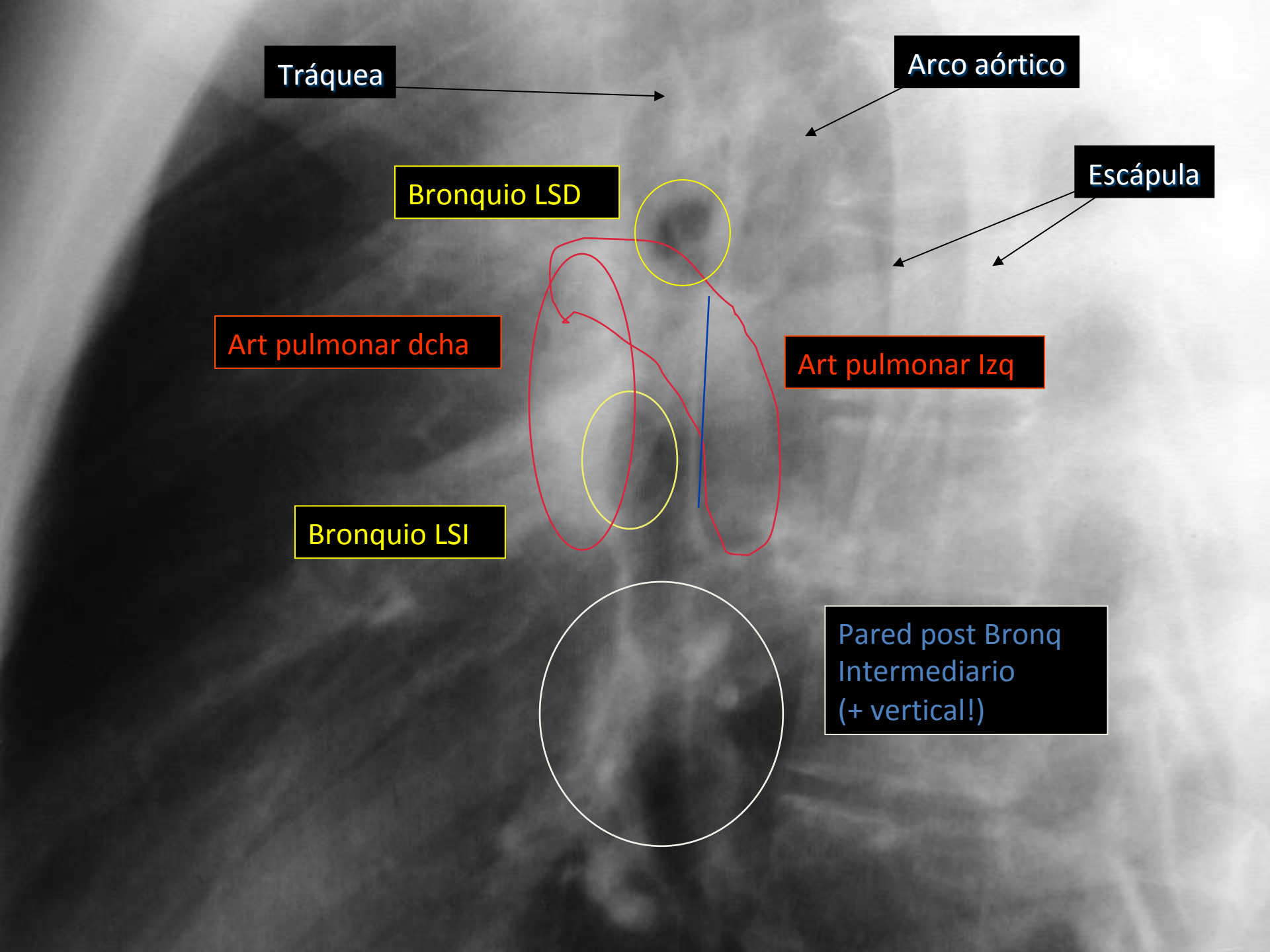
Tráquea
Arco aórtico
Escápula
Bronquio LSD
Art pulmonar dcha
Art pulmonar Izq
Bronquio LSI
Pared post Bronq
Intermediario
(+ vertical!)

# RADIOGRAFÍA DE TÓRAX:

## ¿Qué mirar?, ¿Qué vemos?

XXIV REUNIÓN
SOCIEDAD ESPAÑOLA DE URGENCIAS DE PEDIATRÍA
9 AL 11 DE MAYO DE 2019

ANATOMIA

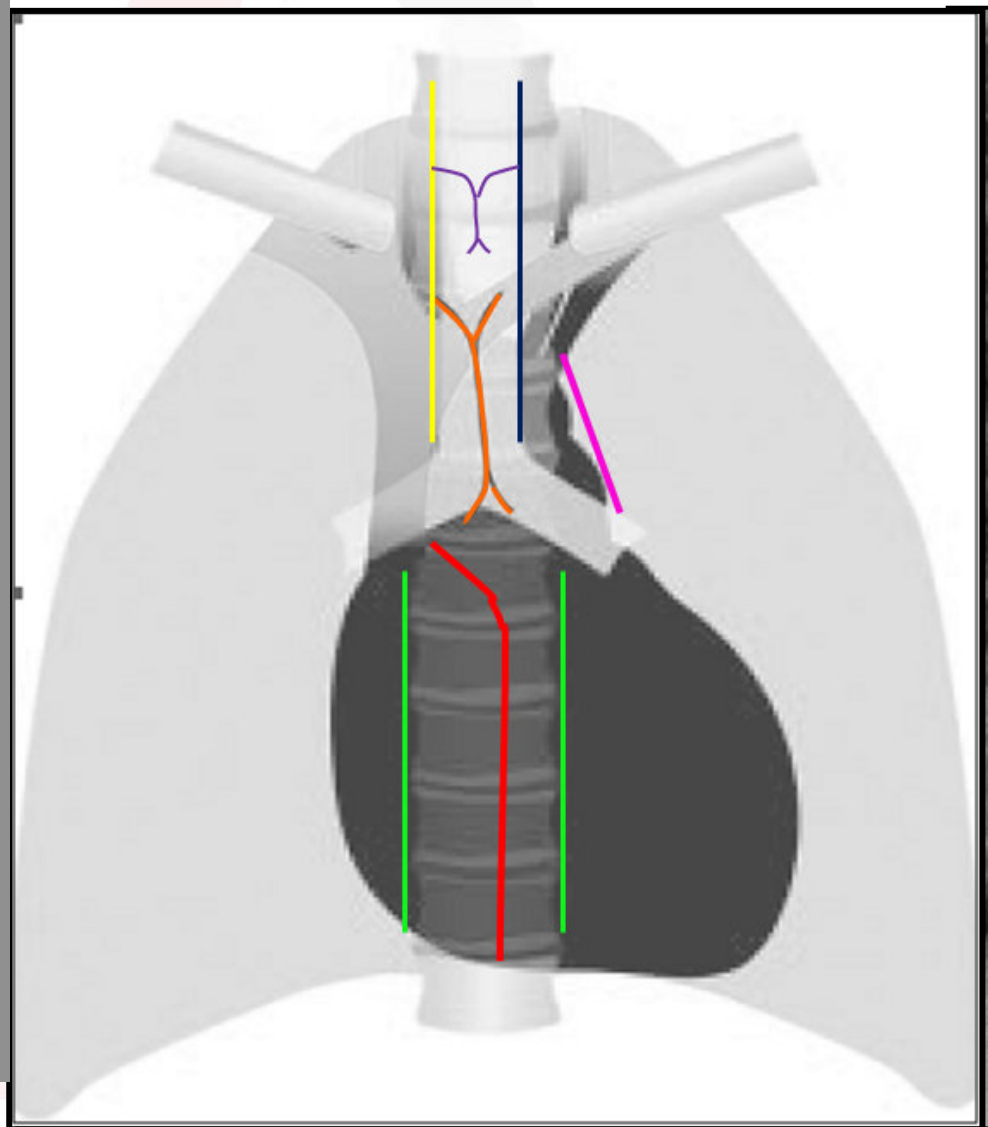

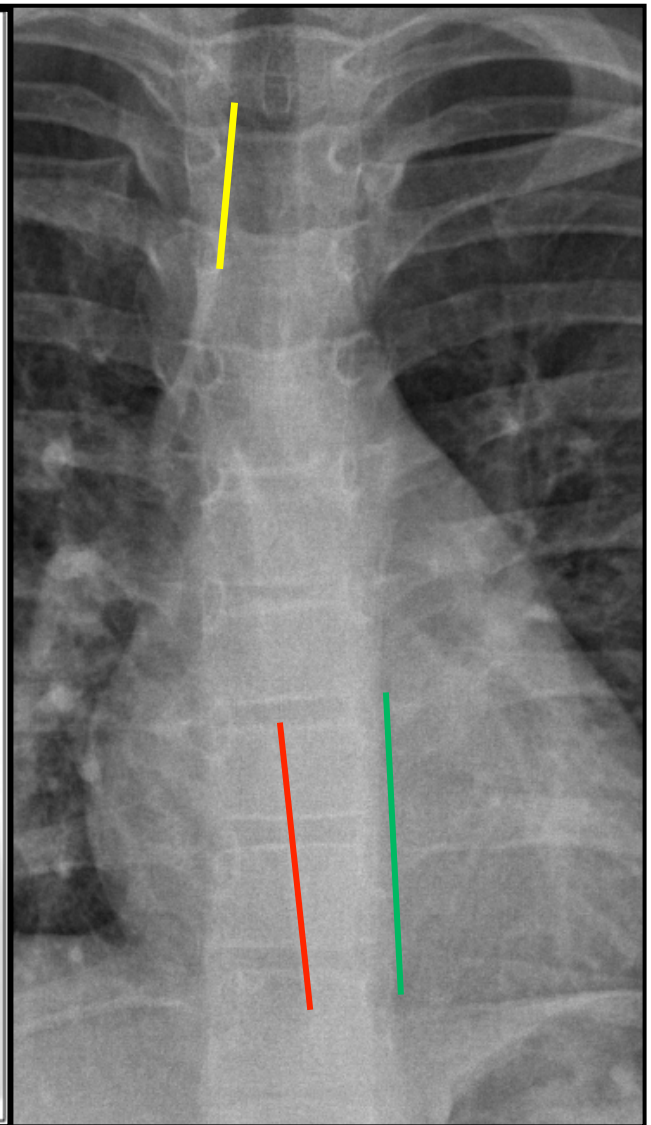

# RADIOGRAFÍA DE TÓRAX:

## ¿Qué mirar?, ¿Qué vemos?

XXIV REUNIÓN
SOCIEDAD ESPAÑOLA DE URGENCIAS DE PEDIATRÍA
9 AL 11 DE MAYO DE 2019

ANATOMIA






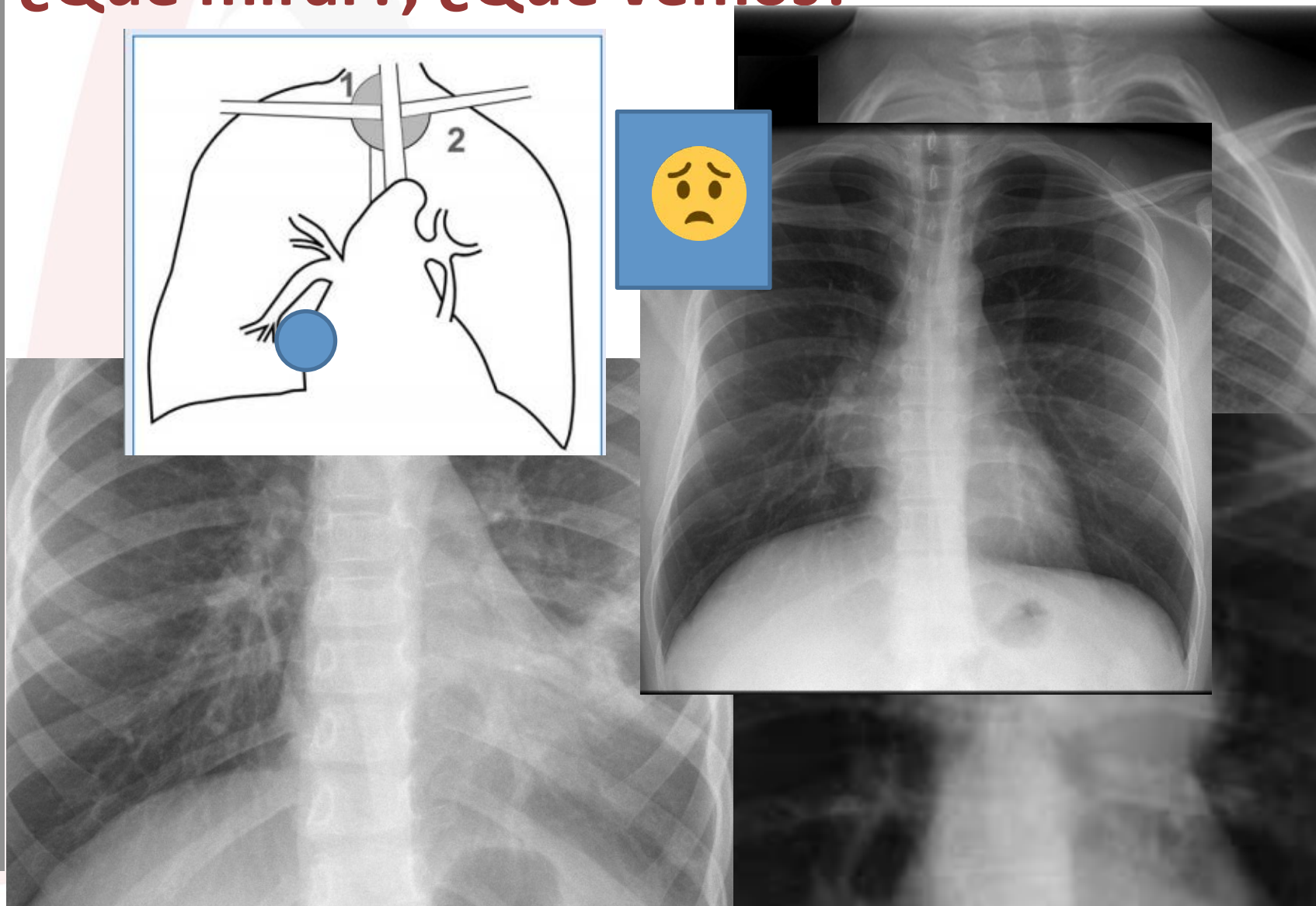

# RADIOGRAFÍA DE TÓRAX:

## ¿Qué mirar?, ¿Qué vemos?

XXIV REUNIÓN
SOCIEDAD ESPAÑOLA DE URGENCIAS DE PEDIATRÍA
9 AL 11 DE MAYO DE 2019

ANATOMIA

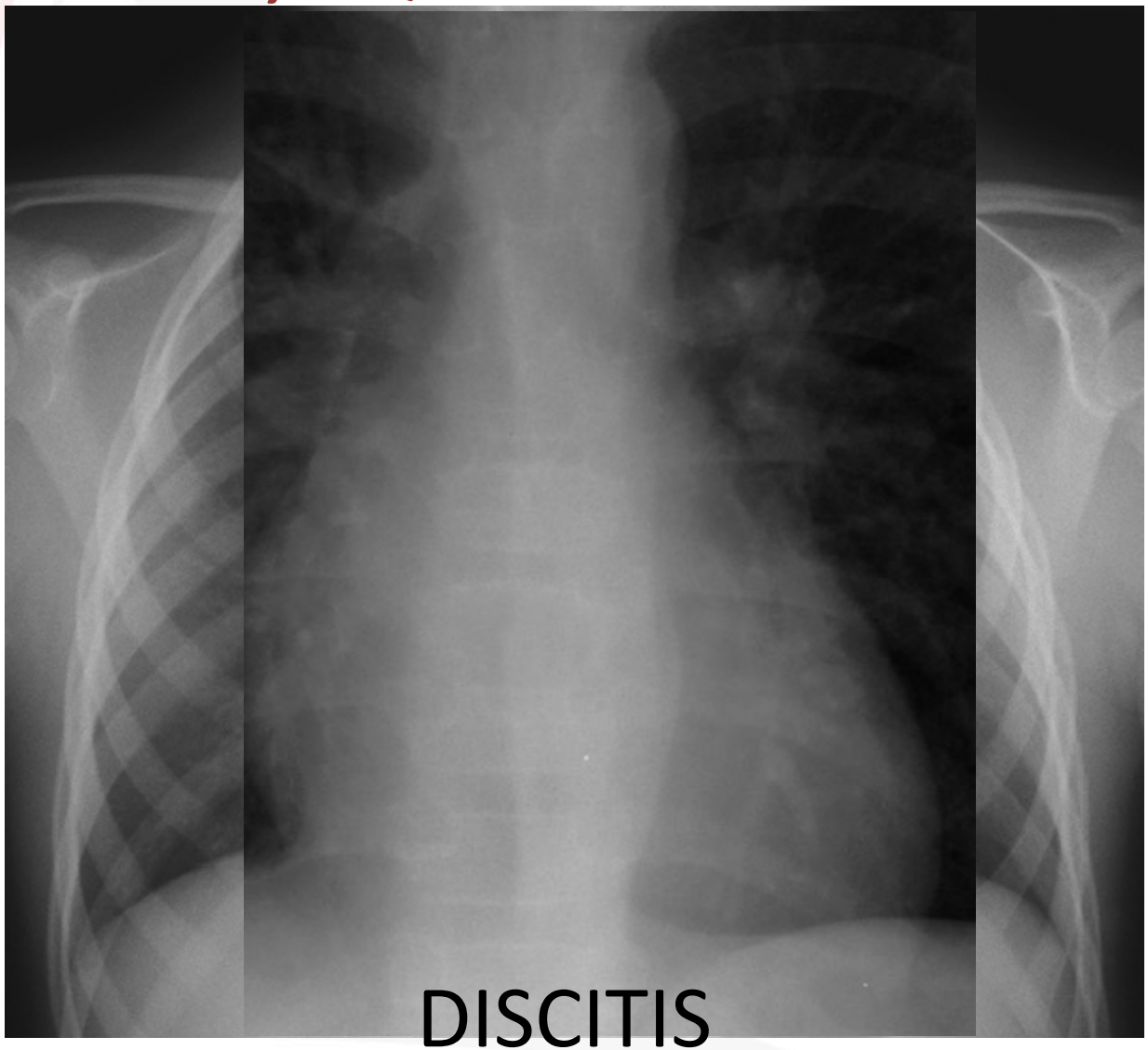

DISCITIS

# RADIOGRAFÍA DE TÓRAX:

## ¿Qué mirar?, ¿Qué vemos?

XXIV REUNIÓN
SOCIEDAD ESPAÑOLA DE URGENCIAS DE PEDIATRÍA
9 AL 11 DE MAYO DE 2019

ANATOMIA

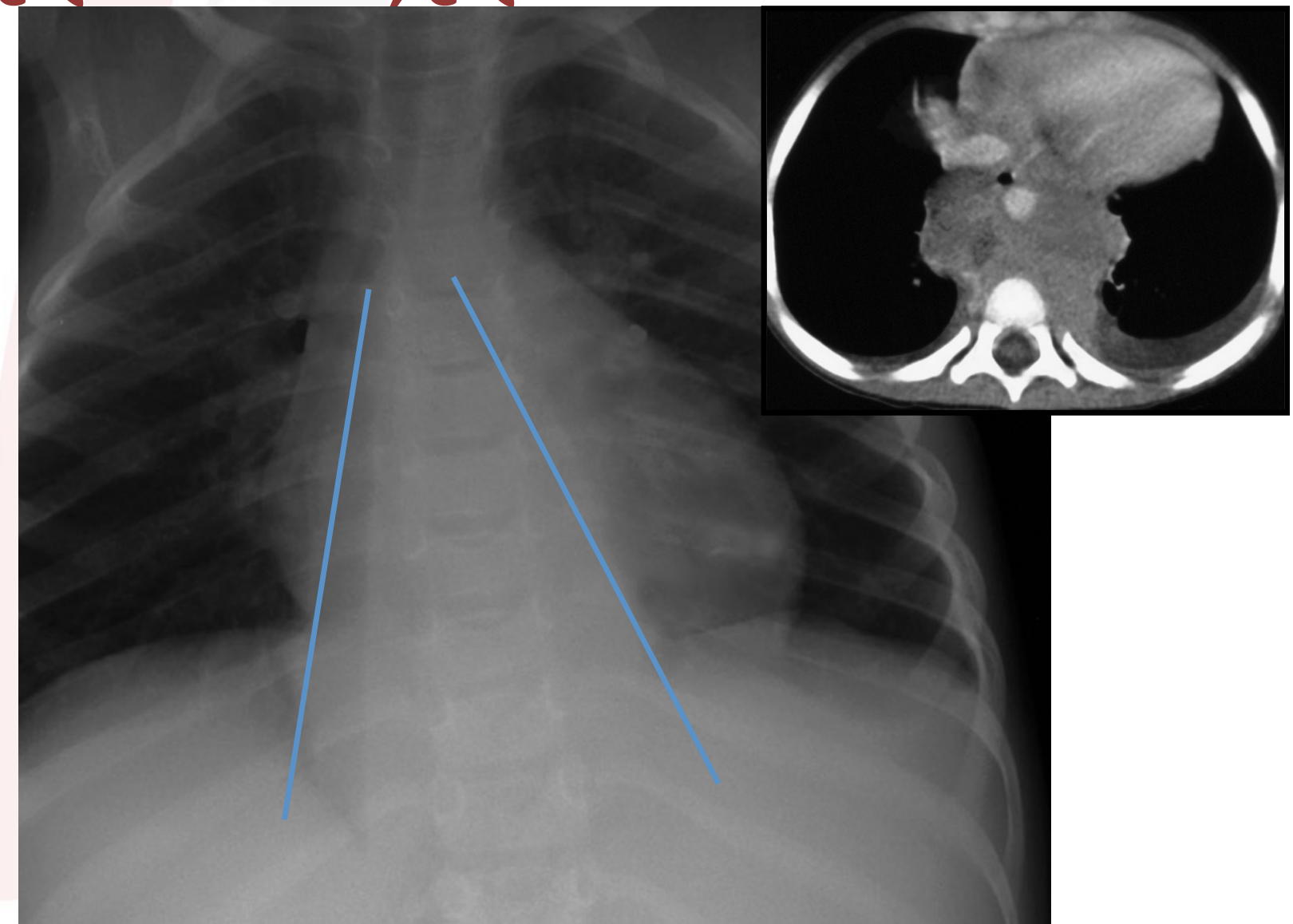

# RADIOGRAFÍA DE TÓRAX:

## ¿Qué mirar?, ¿Qué vemos?

XXIV REUNIÓN
SOCIEDAD ESPAÑOLA DE URGENCIAS DE PEDIATRÍA
9 AL 11 DE MAYO DE 2019

PATRONES RX

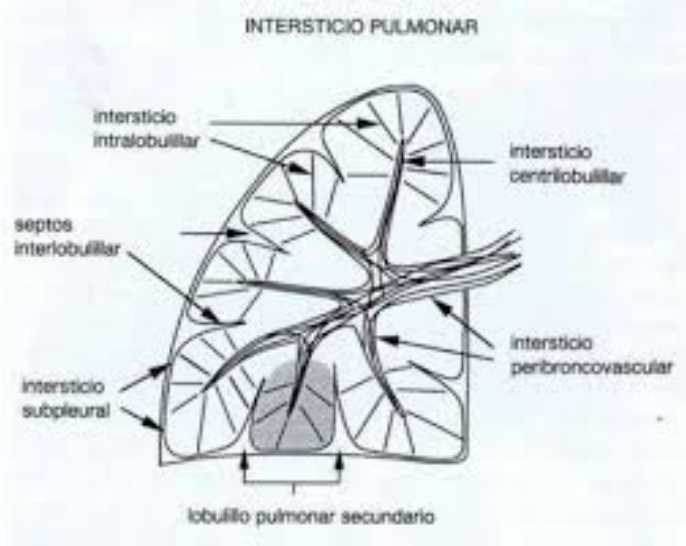


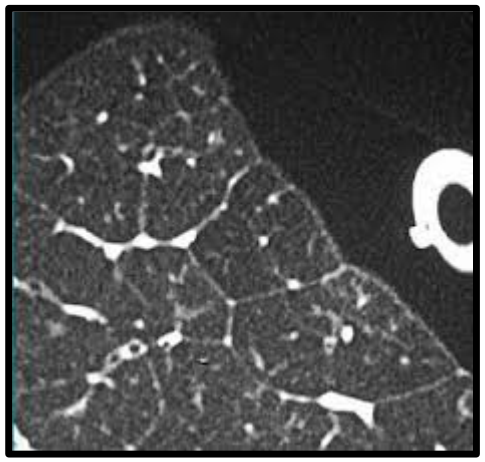

LOBULILLO PULMONAR SECUNDARIO

# RADIOGRAFÍA DE TÓRAX:

## ¿Qué mirar?, ¿Qué vemos?

XXIV REUNIÓN
SOCIEDAD ESPAÑOLA DE URGENCIAS DE PEDIATRÍA
9 AL 11 DE MAYO DE 2019

*PATRONES RX*

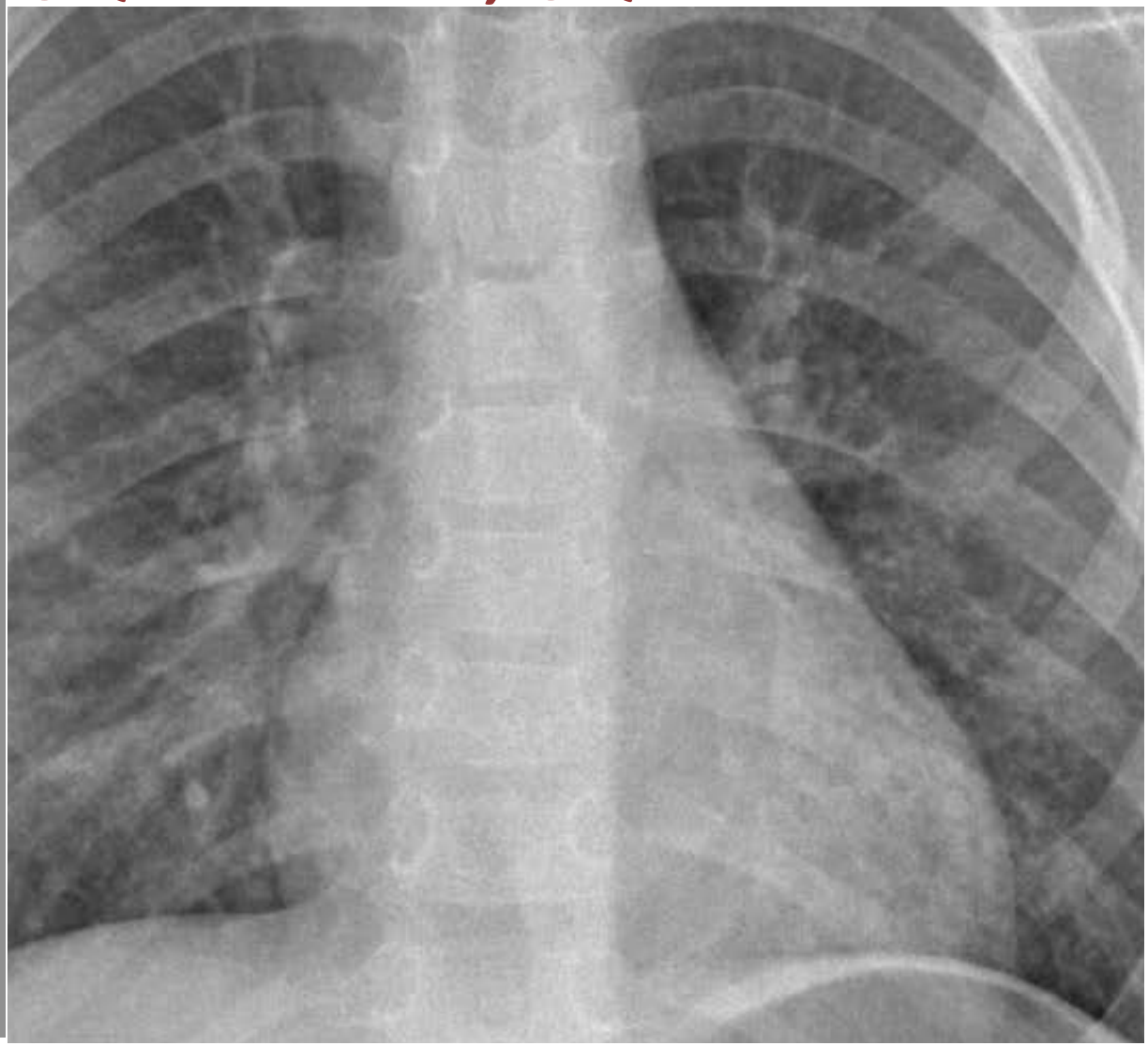



**VIRUS**

consolidaciones son poco frecuentes

# RADIOGRAFÍA DE TÓRAX:

## ¿Qué mirar?, ¿Qué vemos?

XXIV REUNIÓN
SOCIEDAD ESPAÑOLA DE URGENCIAS DE PEDIATRÍA
9 AL 11 DE MAYO DE 2019

PATRONES RX

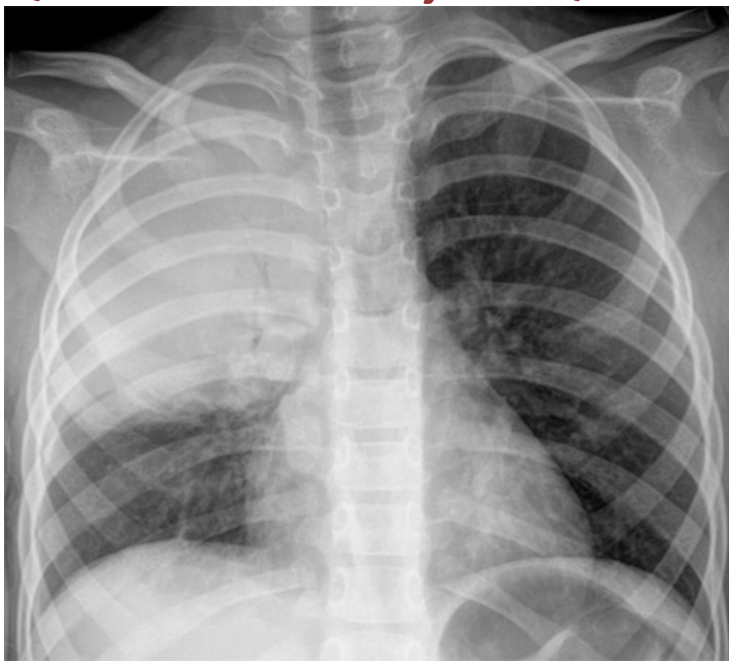

**Opacidades parenquimatosas con derrame pleural, agrandamiento lobar, abombamiento de cisuras. Cavitacion**

# RADIOGRAFÍA DE TÓRAX:

## ¿Qué mirar?, ¿Qué vemos?

XXIV REUNIÓN
SOCIEDAD ESPAÑOLA DE URGENCIAS DE PEDIATRÍA
9 AL 11 DE MAYO DE 2019

BACTERIA

PATRONES RX

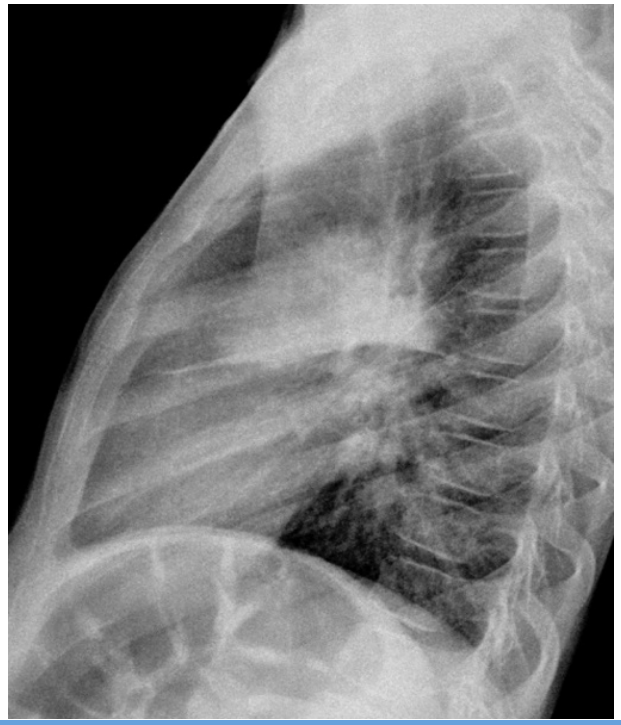

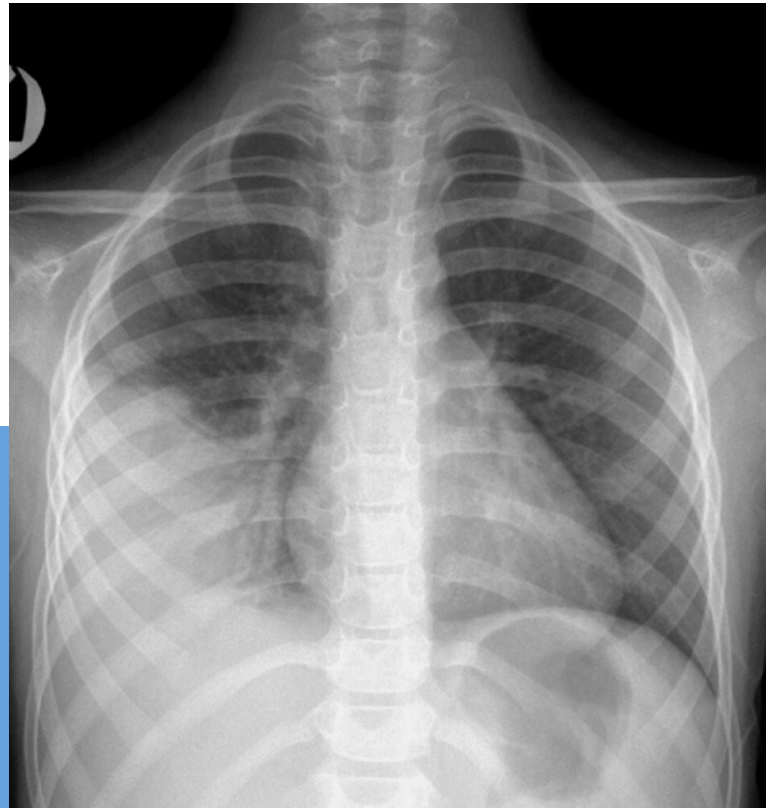

***No sobrepasa cisuras***

***Brocograma***

# RADIOGRAFÍA DE TÓRAX:

## ¿Qué mirar?, ¿Qué vemos?

XXIV REUNIÓN
SOCIEDAD ESPAÑOLA DE URGENCIAS DE PEDIATRÍA
9 AL 11 DE MAYO DE 2019

PATRONES RX

***Neumonía con patrón intersticial***

Virus, hongos y micoplasma

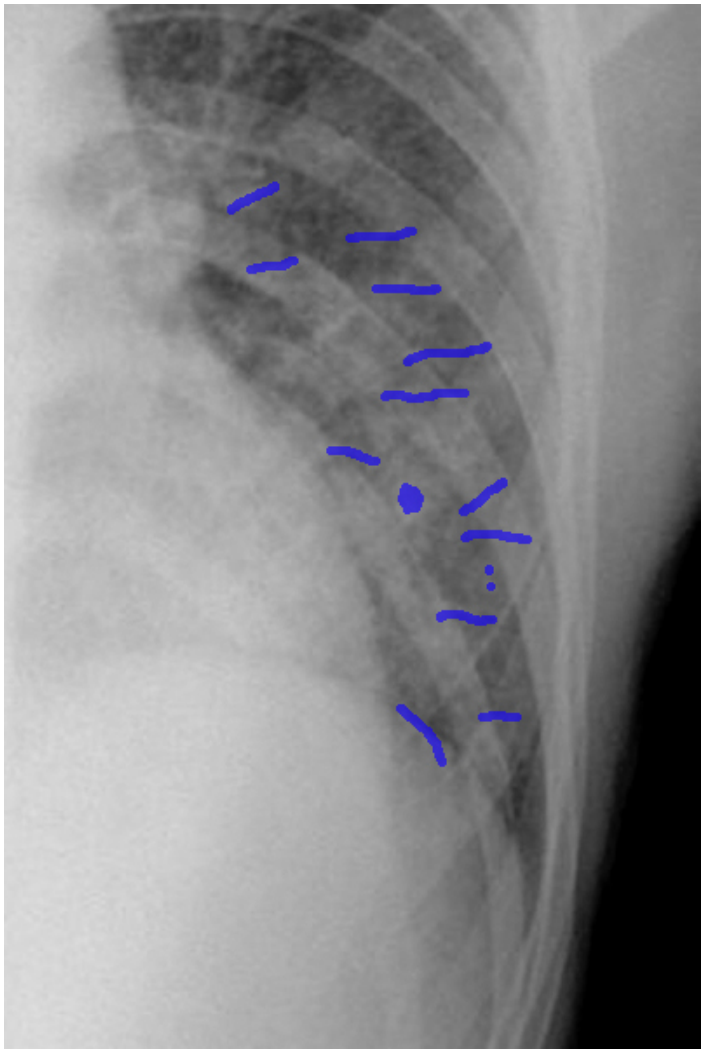

# RADIOGRAFÍA DE TÓRAX:

## ¿Qué mirar?, ¿Qué vemos?

XXIV REUNIÓN SOCIEDAD ESPAÑOLA DE URGENCIAS DE PEDIATRÍA
9 AL 11 DE MAYO DE 2019

PATRONES RX

**Infección Por patógeno**

VRS

Atelectasias, hiperinsuflación, engrosamiento peribroncovascular.

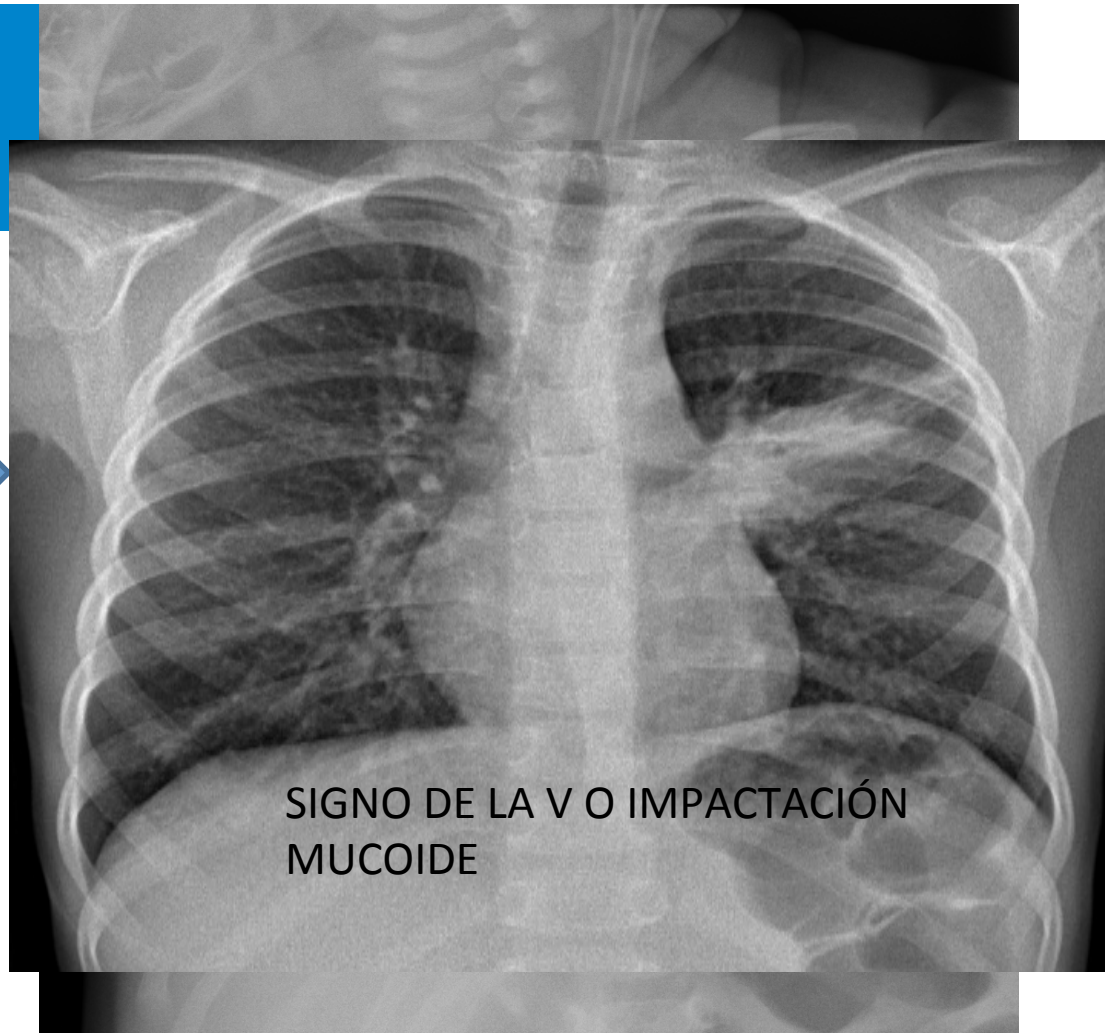

# RADIOGRAFÍA DE TÓRAX:

## ¿Qué mirar?, ¿Qué vemos?

XXIV REUNIÓN
SOCIEDAD ESPAÑOLA DE URGENCIAS DE PEDIATRÍA
9 AL 11 DE MAYO DE 2019

PATRONES RX

**Infección Por patógeno**

MICOPLASMA

opacidades alveolares parcheadas, areas de vidrio deslustrado, nódulos centrolobulillares, engrosamiento peribroncovascular.

# RADIOGRAFÍA DE TÓRAX:

## ¿Qué mirar?, ¿Qué vemos?

XXIV REUNIÓN SOCIEDAD ESPAÑOLA DE URGENCIAS DE PEDIATRÍA
9 AL 11 DE MAYO DE 2019

PATRONES RX

**Infección Por patógeno**

STAPHILOCOCO

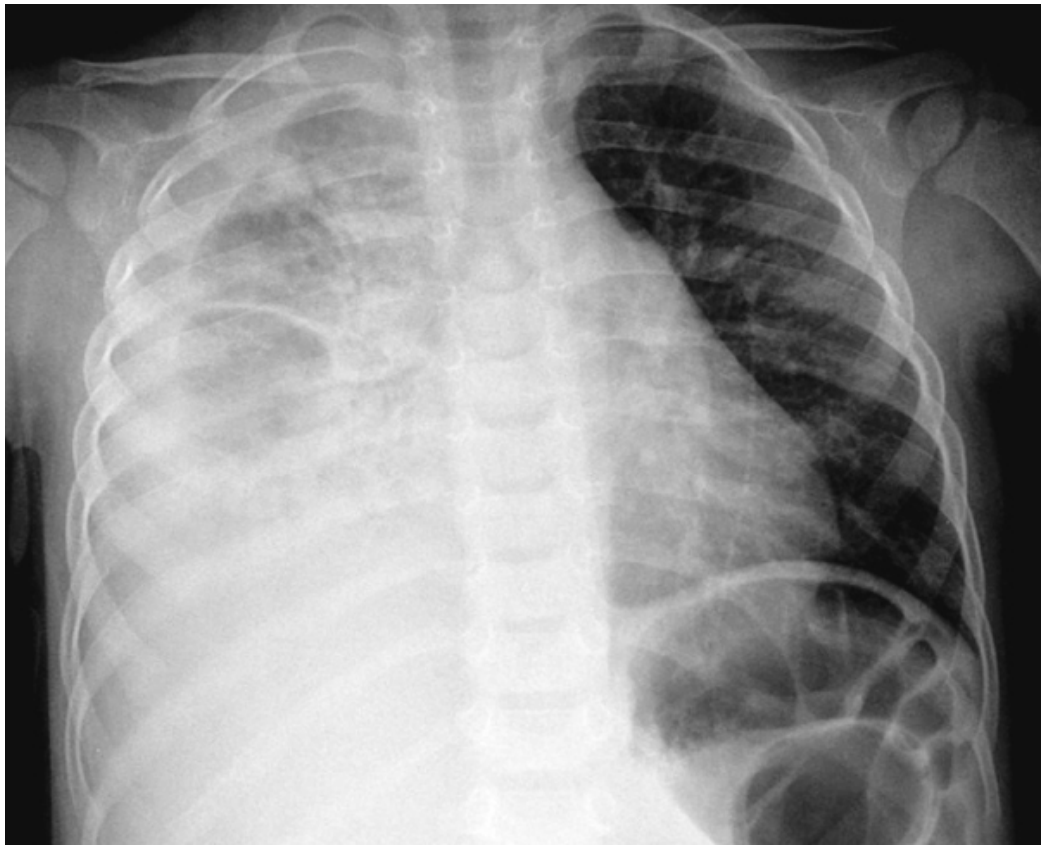

Bronconeumonia.

# RADIOGRAFÍA DE TÓRAX:

## ¿Qué mirar?, ¿Qué vemos?

XXIV REUNIÓN
SOCIEDAD ESPAÑOLA DE URGENCIAS DE PEDIATRÍA
9 AL 11 DE MAYO DE 2019

PATRONES RX

**Infección Por patógeno**

STREPTOCOCO

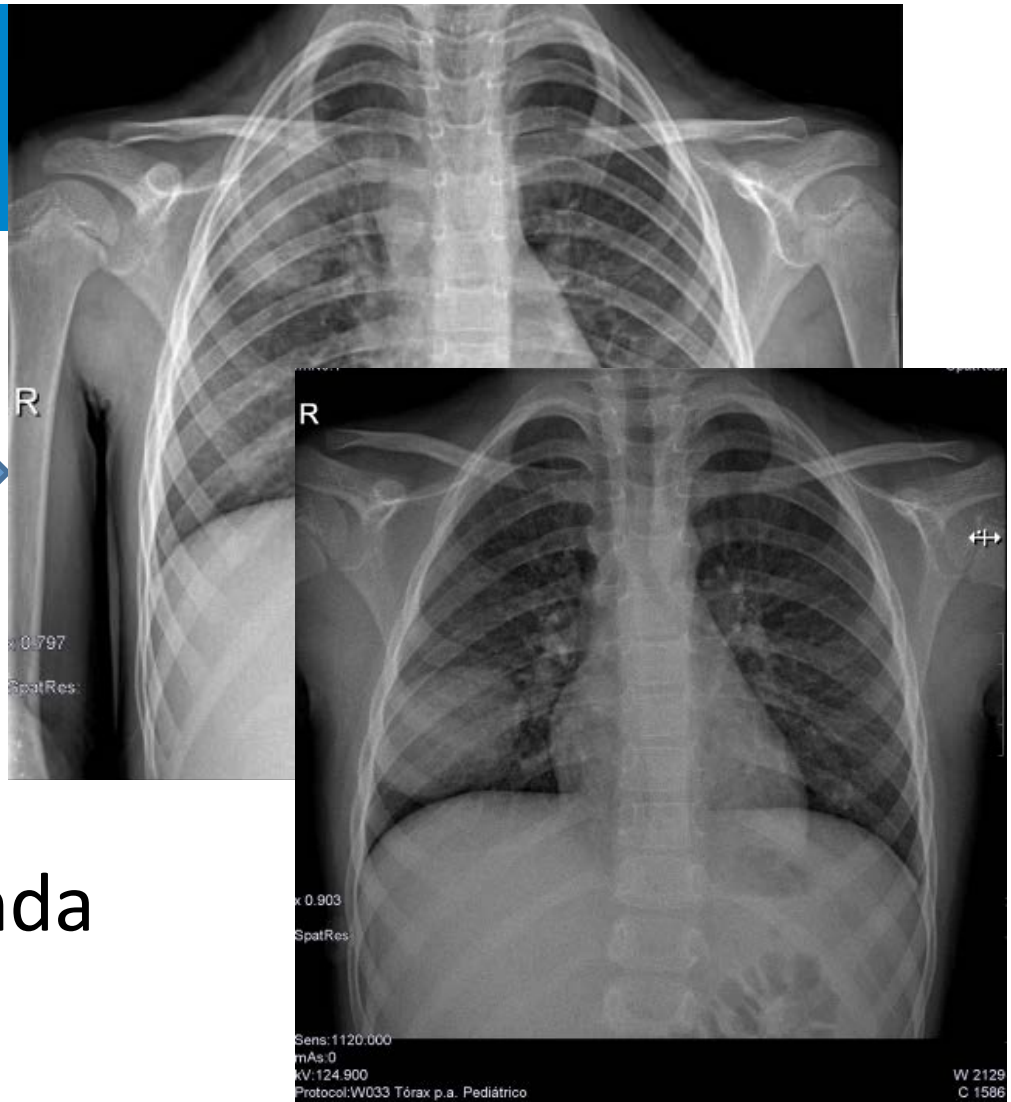


Neumonía redonda

# RADIOGRAFÍA DE TÓRAX:

## ¿Qué mirar?, ¿Qué vemos?

XXIV REUNIÓN SOCIEDAD ESPAÑOLA DE URGENCIAS DE PEDIATRÍA
9 AL 11 DE MAYO DE 2019

PATRONES RX

### Neumonia recurrente

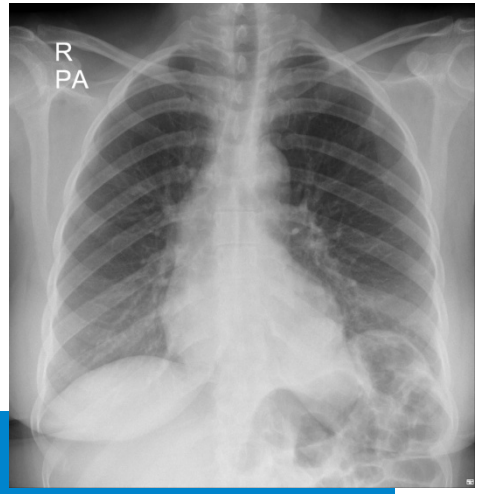


a estudio

**misma localización**

1. Obstrucción bronquial intrínseca
2. Obstrucción bronquial extrínseca
3. Bronquiectasias focales
4. Malformación bronquial
5. Secuestro pulmonar y MAC

**distinta localización**

1. Aspiración
2. Asma, DBP
3. Anormalidad en la función mucocilial
4. Inmunodeficiencias
5. Asplenia anatómica o funcional

# RADIOGRAFÍA DE TÓRAX:

XXIV REUNIÓN
SOCIEDAD ESPAÑOLA DE URGENCIAS DE PEDIATRÍA
9 AL 11 DE MAYO DE 2019

## ¿Qué mirar?, ¿Qué vemos?

PATRONES RX

## Complicaciones de la neumonía

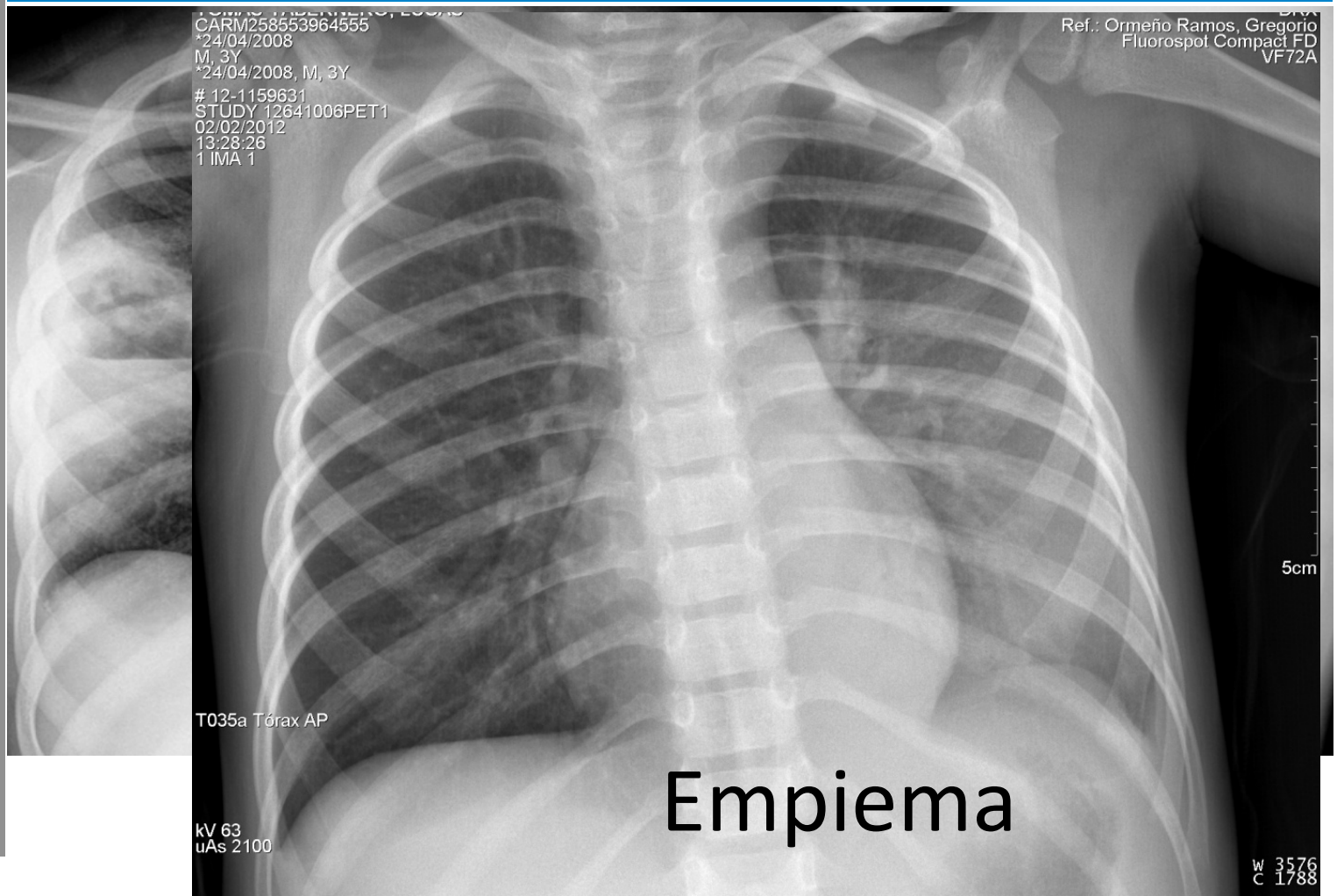


Empiema

# RADIOGRAFÍA DE TÓRAX:

## ¿Qué mirar?, ¿Qué vemos?

XXIV REUNIÓN
SOCIEDAD ESPAÑOLA DE URGENCIAS DE PEDIATRÍA
9 AL 11 DE MAYO DE 2019

HALLAZGOS / Dx

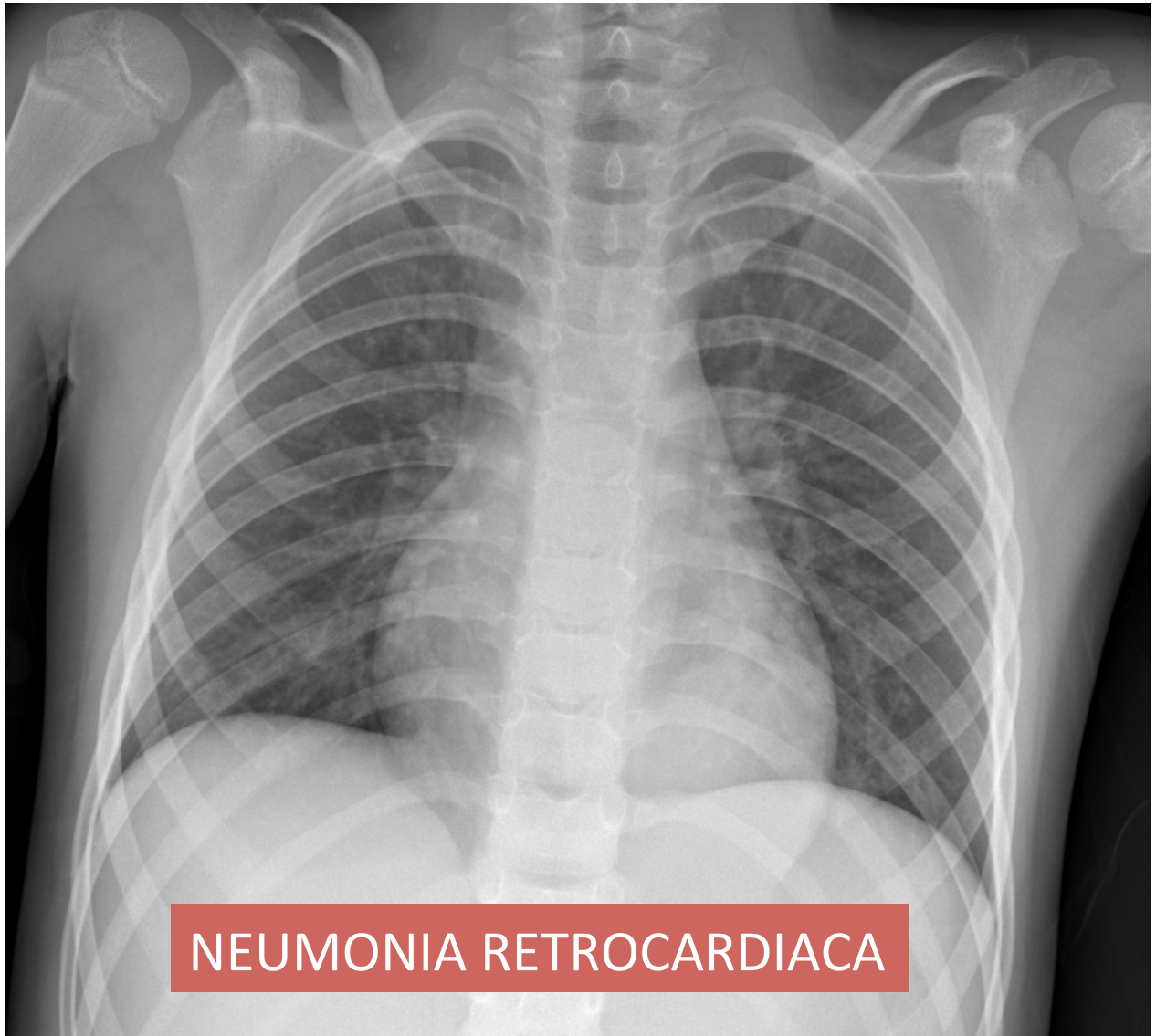

# RADIOGRAFÍA DE TÓRAX:

## ¿Qué mirar?, ¿Qué vemos?

XXIV REUNIÓN
SOCIEDAD ESPAÑOLA DE URGENCIAS DE PEDIATRÍA
9 AL 11 DE MAYO DE 2019

HALLAZGOS / Dx

BLASTOMA PLEUROPULMONAR

# RADIOGRAFÍA DE TÓRAX:

XXIV REUNIÓN
SOCIEDAD ESPAÑOLA DE URGENCIAS DE PEDIATRÍA
9 AL 11 DE MAYO DE 2019

## ¿Qué mirar?, ¿Qué vemos?

HALLAZGOS / Dx

**El blastoma pleuropulmonar (BPP) es un tumor disontogénico pediátrico muy raro y agresivo reconocido como entidad clínico-patológica desde 1988 y del que se han descrito alrededor de 100 casos en la literatura mundial. Se clasifica como tipo I, II y III en base a su naturaleza quística o sólida.**

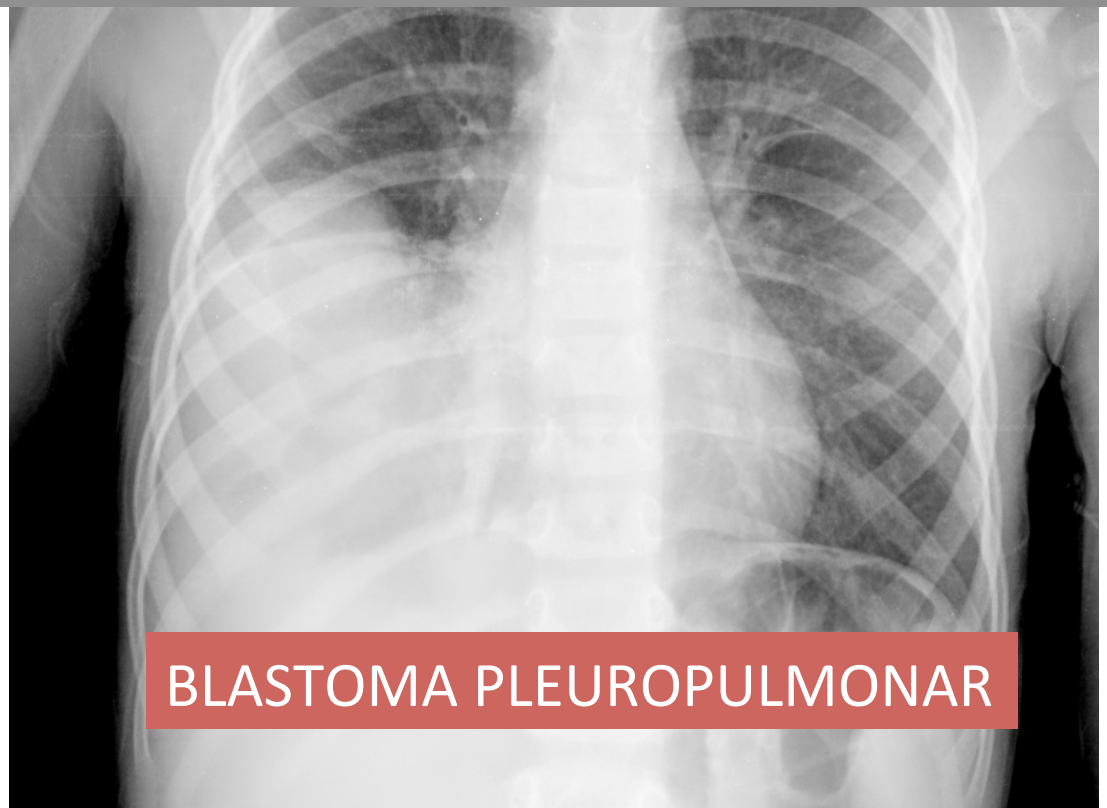

# RADIOGRAFÍA DE TÓRAX:

## ¿Qué mirar?, ¿Qué vemos?

XXIV REUNIÓN
SOCIEDAD ESPAÑOLA DE URGENCIAS DE PEDIATRÍA
9 AL 11 DE MAYO DE 2019

*HALLAZGOS / Dx*

ESTREPTOCOCO
STAPHYLOCOCO
KLEBSIELLA

# RADIOGRAFÍA DE TÓRAX:

## ¿Qué mirar?, ¿Qué vemos?

XXIV REUNIÓN
SOCIEDAD ESPAÑOLA DE URGENCIAS DE PEDIATRÍA
9 AL 11 DE MAYO DE 2019

HALLAZGOS / Dx

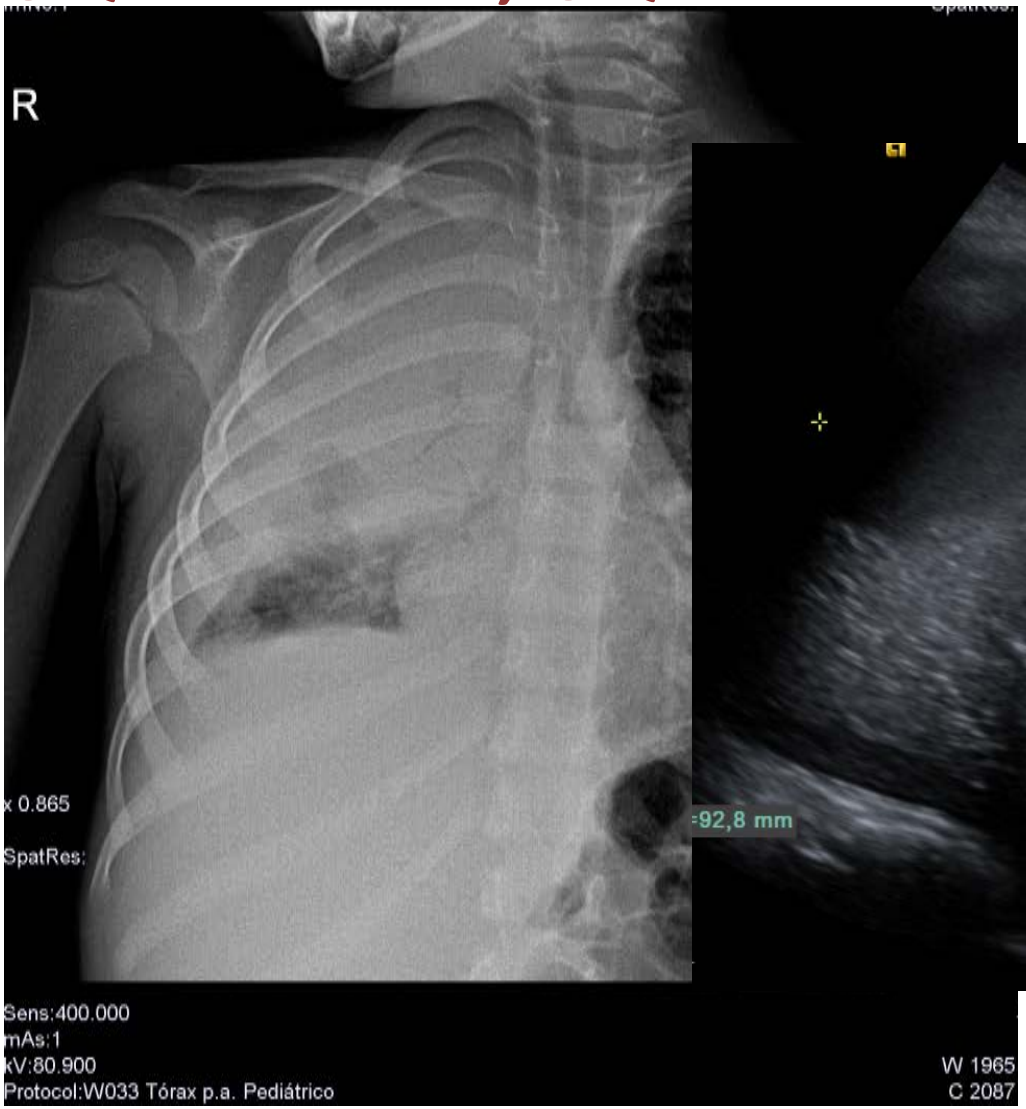

# RADIOGRAFÍA DE TÓRAX:

## ¿Qué mirar?, ¿Qué vemos?

XXIV REUNIÓN
SOCIEDAD ESPAÑOLA DE URGENCIAS DE PEDIATRÍA
9 AL 11 DE MAYO DE 2019

HALLAZGOS / Dx

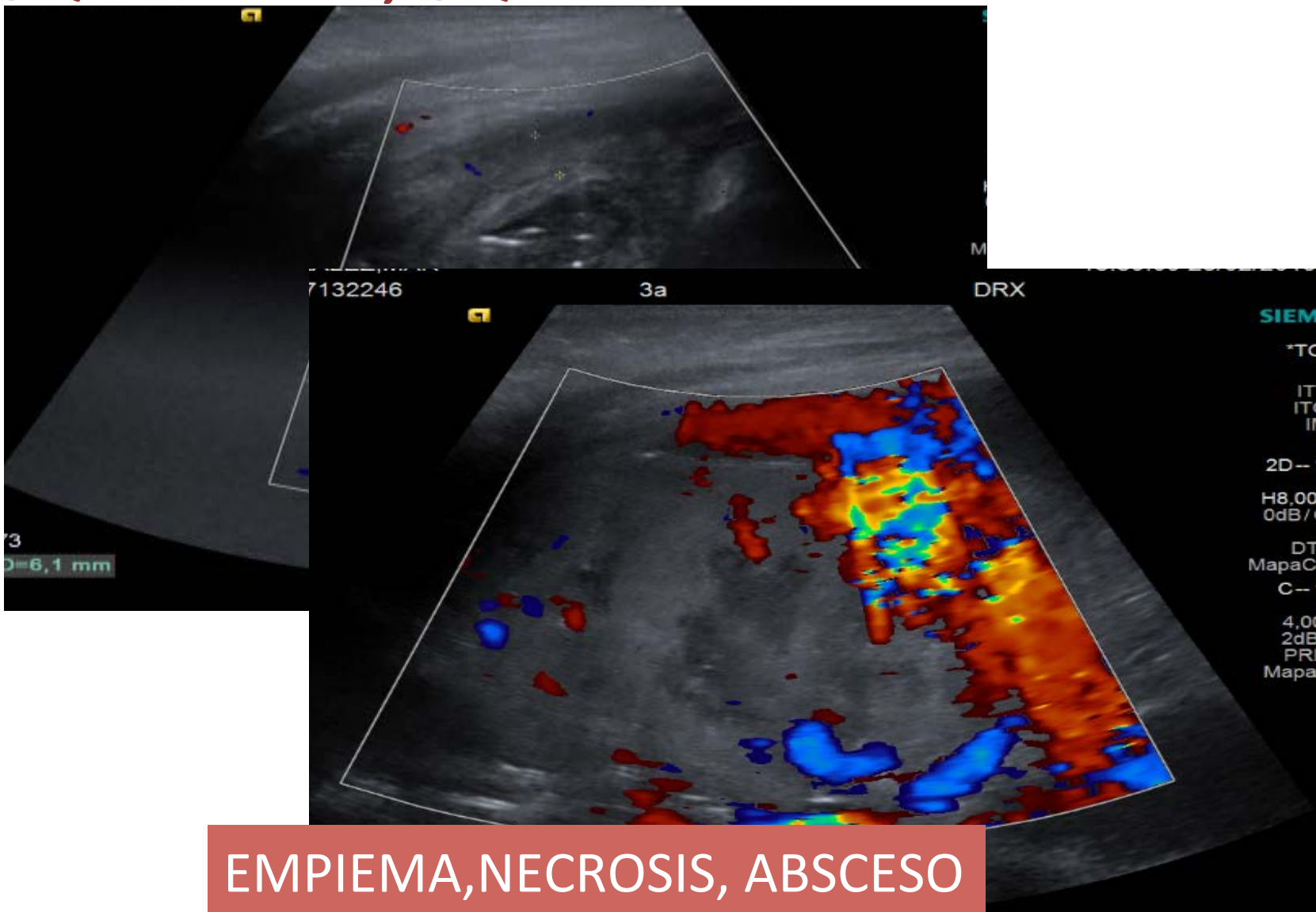


EMPIEMA,NECROSIS, ABSCESO

# RADIOGRAFÍA DE TÓRAX:

## ¿Qué mirar?, ¿Qué vemos?

XXIV REUNIÓN
SOCIEDAD ESPAÑOLA DE URGENCIAS DE PEDIATRÍA
9 AL 11 DE MAYO DE 2019

HALLAZGOS / Dx

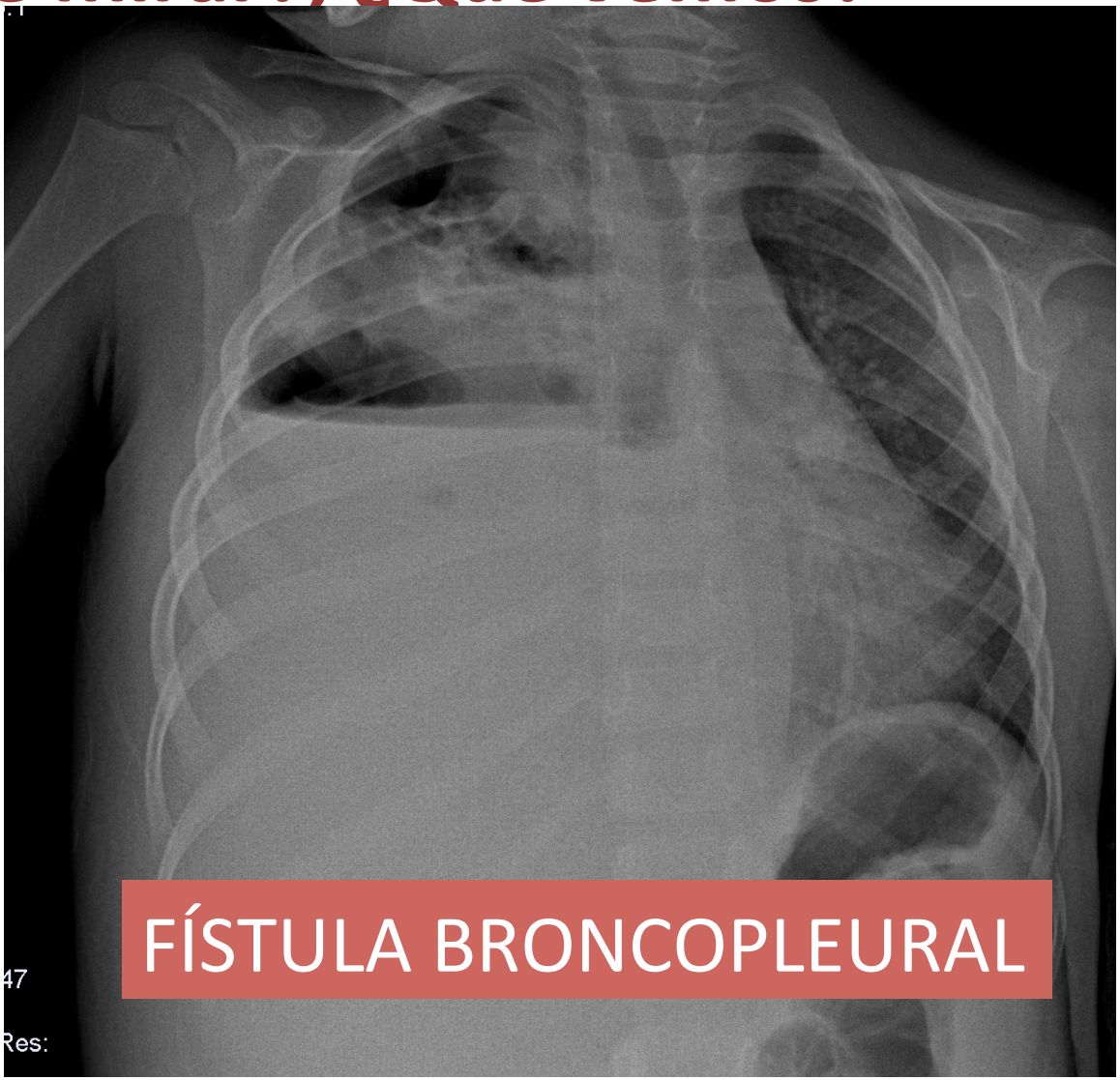


FÍSTULA BRONCOPLEURAL

# RADIOGRAFÍA DE TÓRAX:

## ¿Qué mirar?, ¿Qué vemos?

XXIV REUNIÓN
SOCIEDAD ESPAÑOLA DE URGENCIAS DE PEDIATRÍA
9 AL 11 DE MAYO DE 2019

HALLAZGOS / Dx

CORAZON DESHILACHADO

# RADIOGRAFÍA DE TÓRAX:

## ¿Qué mirar?. ¿Qué vemos?

XXIV REUNIÓN
SOCIEDAD ESPAÑOLA DE URGENCIAS DE PEDIATRÍA
9 AL 11 DE MAYO DE 2019

HALLAZGOS / Dx

***Borramiento de la silueta cardiaca por densidades***
***Que recuerdan a una maraña de pelos.***

**DESCRITO CLASICAMENTE EN LA TOSFERINA ES UN SIGNO DE AFECTACIÓN INTERSTICIAL**
**PUEDE VERSE EN NEUMONIAS VIRALES Y TAMBIEN EN N. HAEMOPHILUS INFLUENZA**

CORAZON DESHILACHADO

# RADIOGRAFÍA DE TÓRAX:

## ¿Qué mirar?, ¿Qué vemos?

XXIV REUNIÓN
SOCIEDAD ESPAÑOLA DE URGENCIAS DE PEDIATRÍA
9 AL 11 DE MAYO DE 2019

HALLAZGOS / Dx

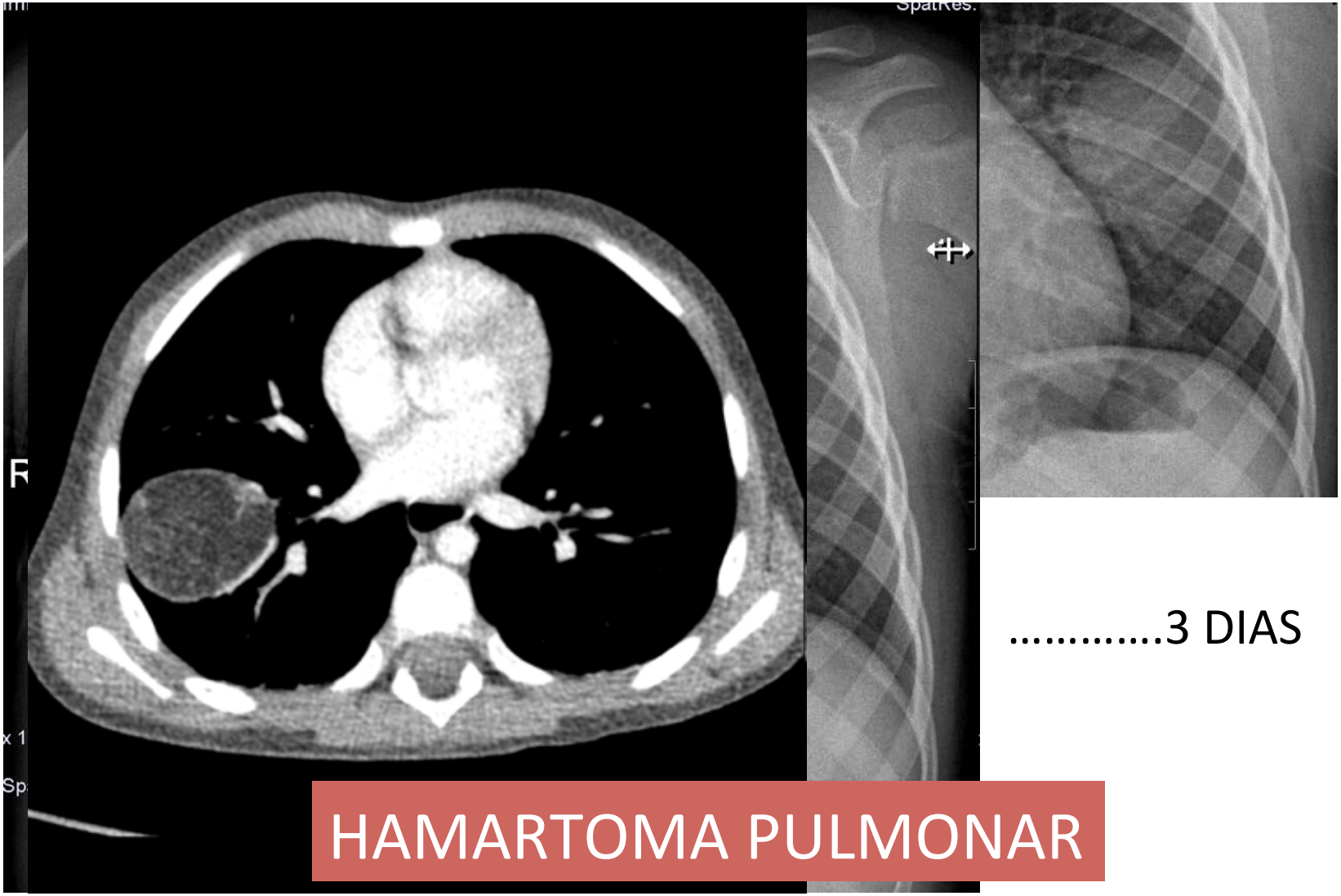

.....3 DIAS

HAMARTOMA PULMONAR

# RADIOGRAFÍA DE TÓRAX:

## ¿Qué mirar?, ¿Qué vemos?

XXIV REUNIÓN SOCIEDAD ESPAÑOLA DE URGENCIAS DE PEDIATRÍA
9 AL 11 DE MAYO DE 2019

HALLAZGOS / Dx

20% de los tumores benignos
Considerados anomalias del desarrollo pulmonar, ya que están compuestos por tejido pulmonar con configuración anómala.

Pueden localizarse en parénquima pulmonar o raramente en la luz bronquial·
Frecuentemente son diagnosticados de modo incidental

El aspecto radiológico caracteristico es una opacidad redondeada en la periferia del parénquima, en el 10% de los casos presentan calcificaciones que son curvilíneas, especuladas, o el clásico aspecto de "palomitas de maiz“
En el 30% de los casos se asocia a contenido graso, indicativo de benignidad

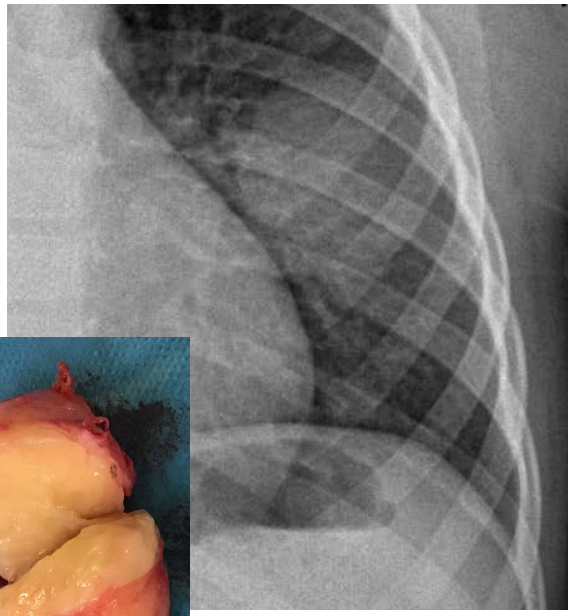

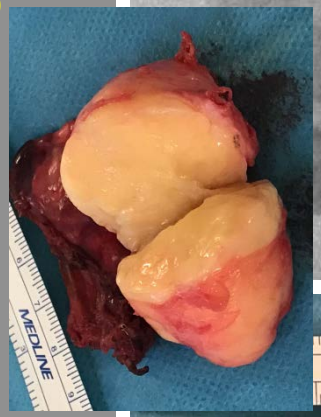

HAMARTOMA PULMONAR

# RADIOGRAFÍA DE TÓRAX:

## ¿Qué mirar?, ¿Qué vemos?

XXIV REUNIÓN
SOCIEDAD ESPAÑOLA DE URGENCIAS DE PEDIATRÍA
9 AL 11 DE MAYO DE 2019

HALLAZGOS / Dx

**Hiperlucencia debida a patología pulmonar**
- Enfisema lobular congénito
- Atresia bronquial
- Malformación de la vía aérea pulmonar quística
- Quiste pulmonar
- Hiperinsuflación compensadora

**Hiperlucencia debida a patología pleural**
- Neumotórax

**SERAM. Radiología Esencial**, 2ª Ed.
©2019, Editorial Médica Panamericana

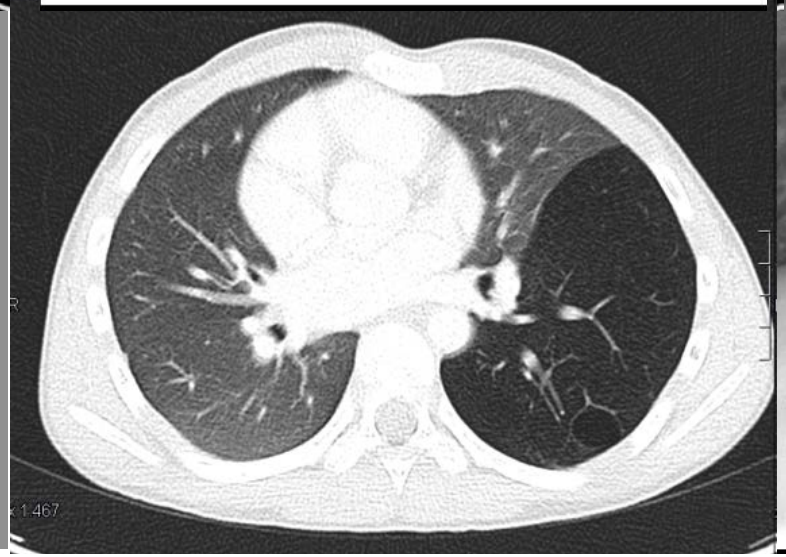

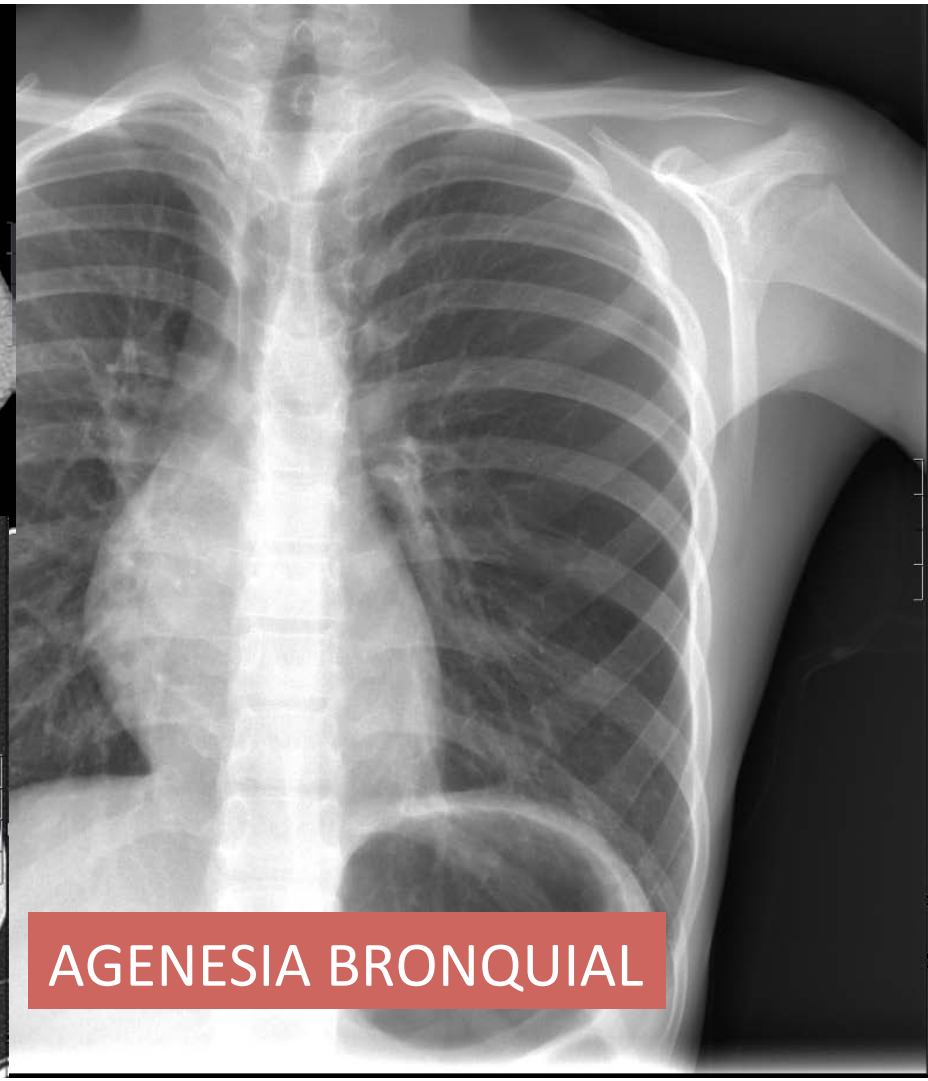

AGENESIA BRONQUIAL

# RADIOGRAFÍA DE TÓRAX:

## ¿Qué mirar?, ¿Qué vemos?

XXIV REUNIÓN
SOCIEDAD ESPAÑOLA DE URGENCIAS DE PEDIATRÍA
9 AL 11 DE MAYO DE 2019

HALLAZGOS / Dx

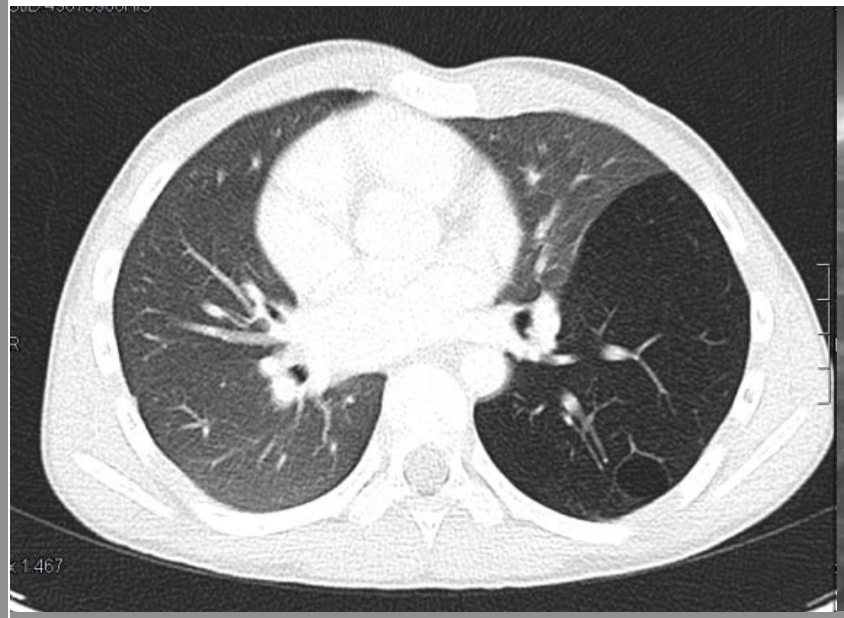

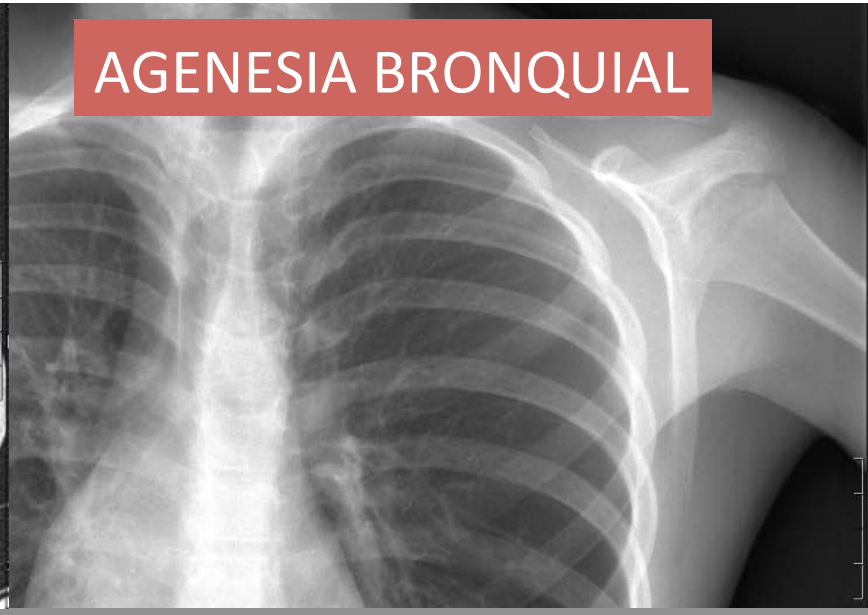


**Se trata de una anomalía del desarrollo de un bronquio lobar, segmentario (más frecuente) o subsegmentario, en la que se produce una obliteración del mismo y, consecuentemente, una hiperdistensión alveolar, con disminución de vasos y de vías aéreas distalmente al bronquio atrésico.**

**Es característica la presencia de un mucocele o broncocele, por acúmulo de moco en la zona estenosada**

# RADIOGRAFÍA DE TÓRAX:

## ¿Qué mirar?, ¿Qué vemos?

XXIV REUNIÓN
SOCIEDAD ESPAÑOLA DE URGENCIAS DE PEDIATRÍA
9 AL 11 DE MAYO DE 2019

CONCLUSIONES

**1 ALARA**
**2 EXCELENTE PRUEBA DE PRIMERA LINEA PARA LA PATOLOGIA PULMONAR**
**3 LECTURA SISTEMÁTICA**
**4 CONOCER PATRONES RADIOLÓGICOS CARACTERÍSTICOS …….APROX DIAGNÓSTICA**

# RADIOGRAFÍA DE TÓRAX:

## ¿Qué mirar?, ¿Qué vemos?

XXIV REUNIÓN
SOCIEDAD ESPAÑOLA DE URGENCIAS DE PEDIATRÍA
9 AL 11 DE MAYO DE 2019

AGRADECIMIENTOS