

USO DE LA RADIOGRAFÍA DE TÓRAX EN URGENCIAS. ¿LA INTERPRETAMOS BIEN?

Carmen Martínez Del Río, Eva Arias Vivas, Patricia Fernández García, Diamelis Rodríguez Hermida, David Llanos Pérez, Olga Pérez Rodríguez

HUCSC, Madrid, España

USO DE LA RADIOGRAFÍA DE TÓRAX EN URGENCIAS. ¿LA INTERPRETAMOS BIEN?

Carmen Martínez Del Río, Eva Arias Vivas, Patricia Fernández García, Diamelis Rodríguez Hermida, David Llanos Pérez, Olga Pérez Rodríguez

HUCSC, Madrid, España

OBJETIVO

- Evaluar la **capacidad interpretación** de las RX de tórax del equipo de **pediatría** de urgencias de un hospital terciario respecto de la realizada por un **radiólogo** pediátrico.

MATERIAL Y MÉTODOS

- Estudio **descriptivo, observacional y retrospectivo**.
- Revisión del informe de urgencias de todos los pacientes con solicitud de RX de tórax en urgencias:

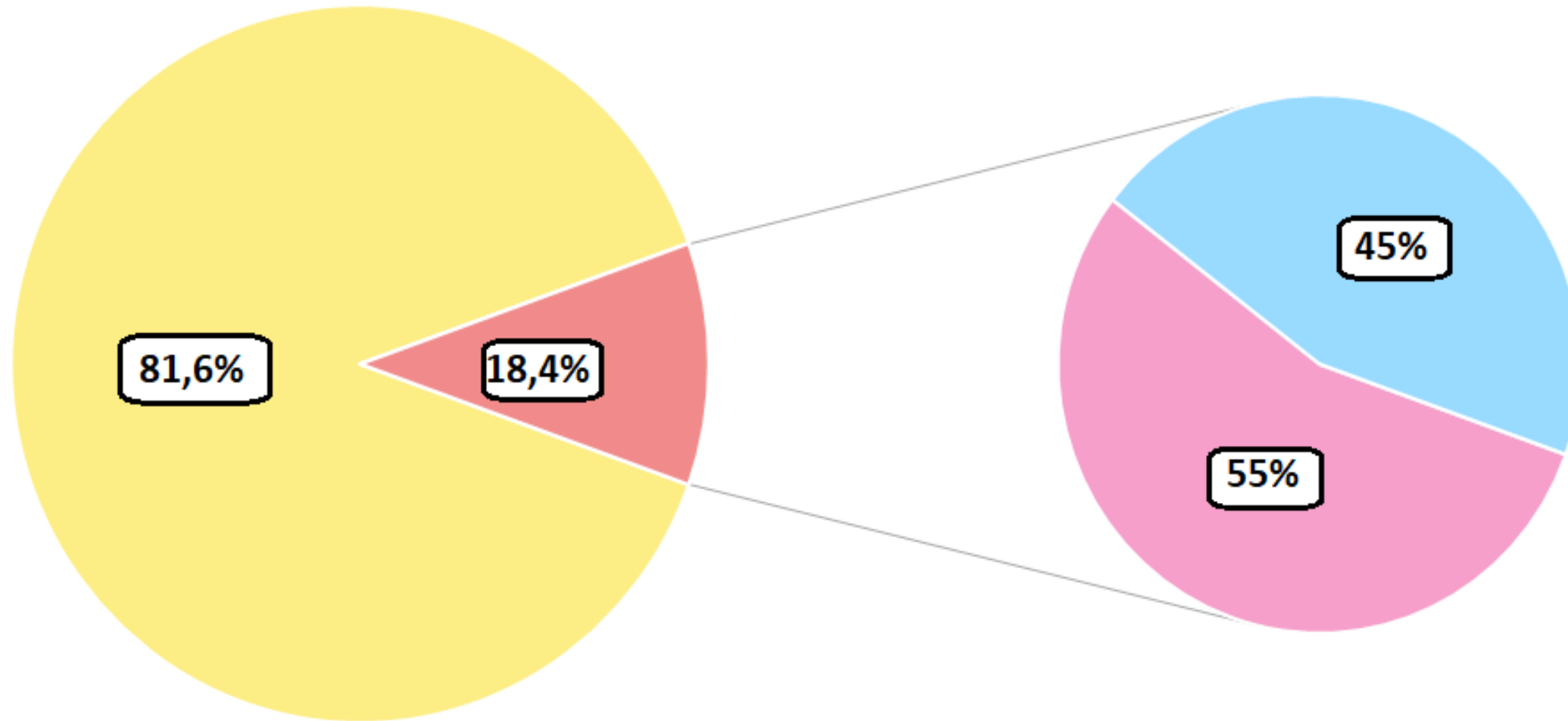
	INCLUSIÓN	EXCLUSIÓN
MOTIVO SOLICITUD RX	Clínica compatible con neumonía	Síncope Traumatismo Dolor torácico
INFORME RX	Normal Infiltrado/Consolidación/ Derrame	Neumotórax Necesarias más pruebas para el diagnóstico

RESULTADOS

- Se incluyeron en el estudio 127 casos que cumplían estos criterios.

	PEDIATRÍA	RADIÓLOGO PEDIÁTRICO
NORMAL	70.2%	73.6%
PATOLÓGICA	20.8%	26.4%

RESULTADOS



■ Concordancia ■ Discrepancia

■ Sobrediagnóstico

■ Infradiagnóstico

CONCLUSIONES

- Es necesario **ampliar la formación** en radiología en el programa de residencia de pediatría.
- Sería deseable la interpretación de las pruebas de imagen en las guardias por un **radiólogo experto** para:
 - Minimizar errores de interpretación.
 - Optimizar actuación terapéutica.