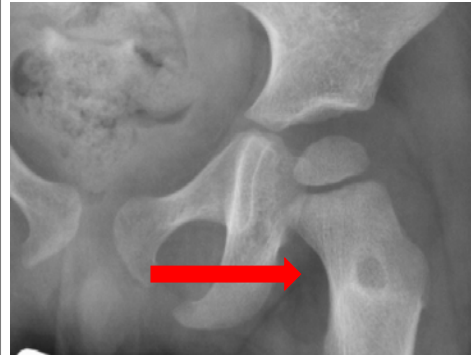

“MI HIJO COJEA DESDE HACE UN MES”

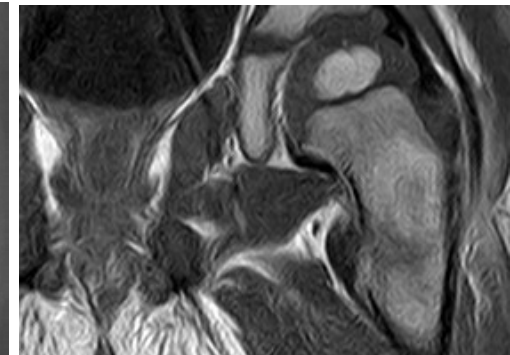
Cristina Salas de Miguel, Cristina Vicho Gonzalez, Luisa Moreno Tejero, María Rivas Medina, María Ledesma Albarrán, Lucía Ramiro Mateo

Niño de 2 años con **dolor en miembro izquierdo** e **impotencia funcional** de **un mes** de evolución. Síntomas catarrales, afebril. En tratamiento con antiinflamatorio y reposo relativo, con **escasa mejoría**. Dos **episodios previos de sinovitis**.

- ❖ Ecografía articular: **mínimo derrame**.
- ❖ Rx de cadera y fémur
- ❖ Hemograma, bioquímica y frotis sanguíneo: normales.
- ❖ RMN
- ❖ Serie ósea y gammagrafía: sin lesiones a otros niveles.
- ❖ Biopsia: compatible con **histiocitosis**.



Radiografía



RMN

- ✓ La **sinovitis transitoria** es la **causa más frecuente de cojera no traumática**. Ante **episodios recurrentes o mala evolución: descartar otras causas**.
- ✓ La **histiocitosis de células de Langerhans** es una **proliferación clonal de células dendríticas mieloides**. Cualquier órgano puede estar afectado.
- ✓ La **afectación ósea** ocurre hasta en el **80%** de los pacientes, pudiendo presentar **dolor óseo localizado**.
- ✓ La mayoría de **los pacientes con lesión local ósea no precisan tratamiento**, salvo si la **afectación es craneal o múltiple: prednisona y vinblastina**.