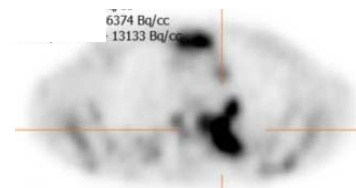
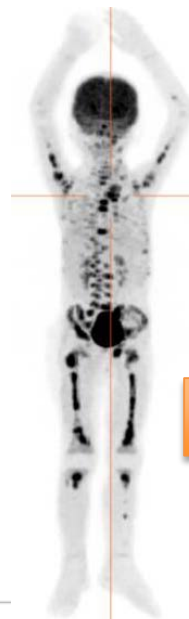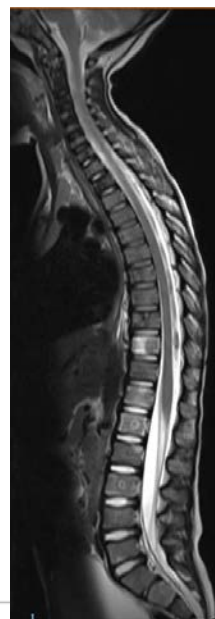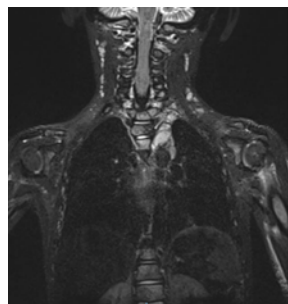
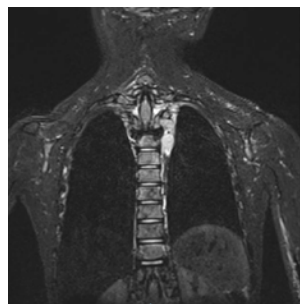
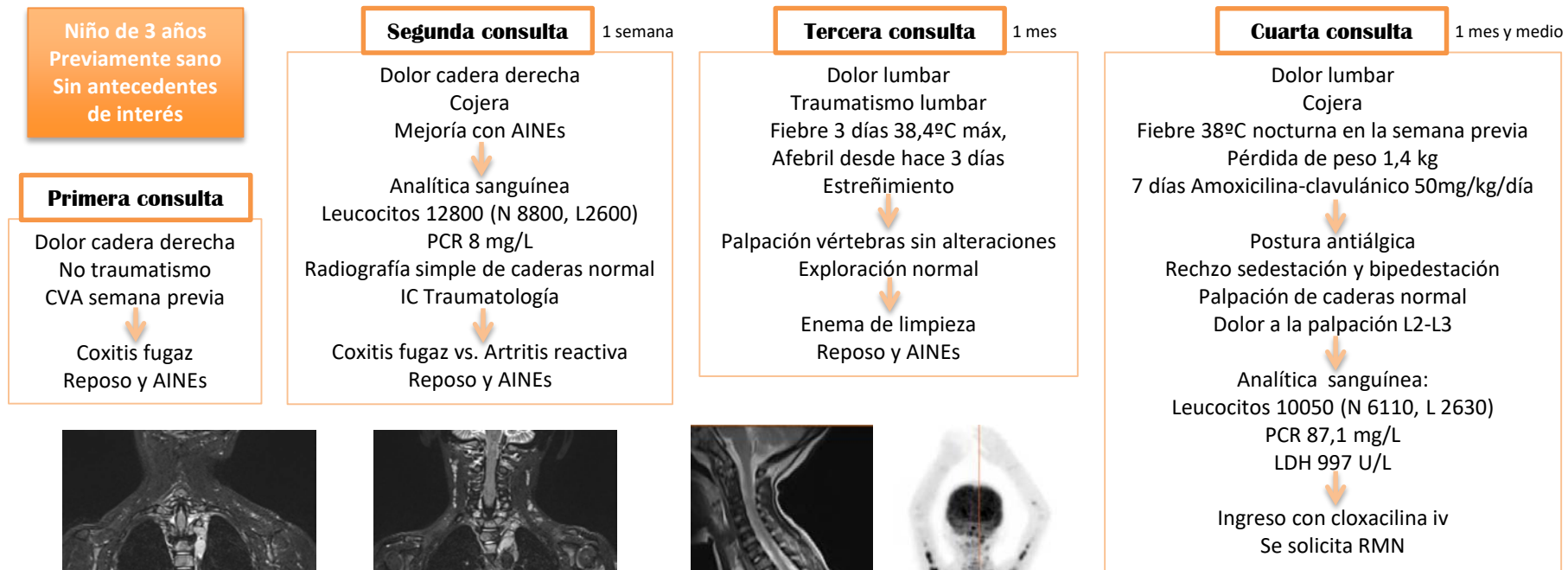


Sinovitis de cadera de evolución tórpida, ¿qué puede esconder?

Ramos Rodríguez, A., Pérez Guerrero, J.J., Romero Castillo, E., Rivera Rodríguez, F., Quintero Otero, S., Hernández González, A.
Servicio de Pediatría. Hospital Universitario Puerta del Mar. Cádiz

Dentro de las afecciones osteoarticulares en Pediatría, la cojera es una consulta frecuente en los servicios de Urgencias, cuya etiología comprende un amplio espectro de entidades, la mayoría banales. El diagnóstico diferencial es en ocasiones complejo y la evolución final de la patología puede ser tiempo-dependiente. Presentamos un caso de interés clínico.



Neuroblastoma paraespinal izquierdo con metástasis en ganglios laterocervicales izquierdos y múltiples vértebras

Es de destacar que ante repetidas consultas en urgencias hay que replantearse el diagnóstico aunque nos encontremos ante una patología supuestamente banal, pues esto puede enmascarar otra potencialmente grave. En nuestro caso la mejoría inicial, el antecedente de infección respiratoria y la ausencia de datos de alarma clínicos y analíticos conllevaron a un retraso en el diagnóstico final.

SITGES 19-21 de abril 2018