

# *¡Mamá, de verdad que no puedo llevar las bolsas de la compra!*

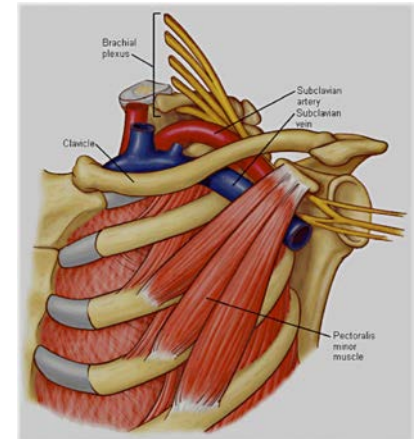
## Presentación de un caso de síndrome del desfiladero torácico

De Vidania Cuevas R, Soto Insuga V, Ruiz Jiménez P, Losada del Pozo R, Cutillas Ruiz R, Mancheño Solano A.  
Servicio de Pediatría. Servicio de Rehabilitación. Hospital Universitario Fundación Jiménez Díaz. Madrid.



**INTRODUCCIÓN:** El síndrome del desfiladero torácico engloba un conjunto de signos y síntomas secundarios a la compresión de estructuras vasculares y nerviosas (un 95% de los casos compresión de estas últimas) del plexo braquial que provocan dolor, disestesias y debilidad en la mano, brazo y hombro de la extremidad afectada que se reproduce al elevar los brazos o realizar esfuerzos.

**METODOLOGÍA Y RESULTADOS:** Niña de 13 años sin antecedentes de interés que consulta en Urgencias por episodios de parestesias y debilidad en tercio proximal de miembros superiores que ocurren al realizar esfuerzos como coger peso (“llevar las bolsas de la compra”) o llevar la mochila. También le ocurre cuando levanta los brazos o tiene que realizar un esfuerzo muscular mantenido, motivo por el cual evita estas situaciones en los últimos meses. Practicaba habitualmente gimnasia rítmica que ha tenido que abandonar. Los síntomas desaparecen en 3 minutos tras ceder el ejercicio y no asocia dolor. Presenta esta clínica desde hace tres años, por lo que han realizado estudio previo que incluye analítica sanguínea con perfil tiroideo y muscular, electroneurograma, resonancia cráneo-medular y radiografía cervical normales. En la exploración física las parestesias se reproducen en la región del músculo trapecio, deltoides y zona posterior de esternocleidomastoideos al pedir a la paciente que eleve de forma mantenida los brazos, cediendo cuando los baja; con una exploración neurológica normal. Test de Adson negativo.



Anatomía del recorrido del plexo braquial y de la arteria y vena subclavias a través de la primera costilla, clavícula y pectoral menor.

**CONCLUSIONES:** El síndrome del desfiladero torácico es una patología infrecuente en niños. Aunque pruebas complementarias neurofisiológicas como el electroneurograma y las pruebas de imagen son necesarias para excluir otras causas, el diagnóstico se obtiene mediante una correcta anamnesis y exploración clínica.