



ESTRABISMO SÚBITO EN URGENCIAS

PROPUESTA DE UN PROTOCOLO

Prados M, Irazabal N, Ochotorena A, Leon JL, Garriz M, Sanchez-Carpintero R



LA PARÁLISIS DE LOS NERVIOS OCULOMOTORES, es una patología con baja incidencia. El motivo de consulta habitual es estrabismo. Su aparición puede tener un origen benigno dentro de un cuadro infeccioso o esconder una patología grave que requiera una actuación temprana.

- Mujer, 10 años
- Diplopia súbita jugando a baloncesto
- RM cerebral normal
- Punción lumbar normal
- Exploración oftalmológica alterada

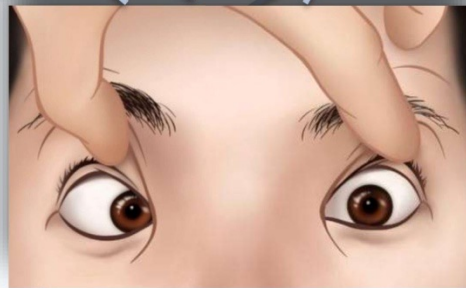
ENDOTROPIA DESCOMPENSADA

- Mujer, 2 años y 6 meses
- Infección respiratoria 7 días previos
- RM cerebral normal
- Punción lumbar normal
- Oftalmología normal

MONONEURITIS POST-INFECCIOSA

- Mujer, 8 años
- Cefalea, náuseas, vómitos desde hace 20 días
- TAC cerebral patológico, Lesión tronco del encéfalo

TUMOR DIFUSO DE LA PROTUBERANCIA



- Varón, 5 meses
- Antecedente de TCE 48h previas
- RM cerebral patológica: avulsión VI
- Punción lumbar normal
- Oftalmología normal

AVULSIÓN TRAUMÁTICA VI PAR

- Varón, 5 años
- Gastroenteritis 15 días antes
- RM cerebral normal
- Punción lumbar alterada con Disociación albumino-citológica




NEURITIS ÓPTICA POST-INFECCIOSA

- Varón, 4 años
- traumatismo días previos, torpeza motora, vómitos y cefalea matutina
- RM cerebral, lesión tronco del encéfalo

TUMOR DIFUSO DE LA PROTUBERANCIA

CONCLUSIONES

- Estrabismo súbito precisa neuroimagen (TAC/RMN)
- Clínica parainfecciosa, realizar además punción lumbar (pasadas 48 horas)
- Valoración oftalmológica diferida

SITGES 19-21 de abril 2018

23 REUNIÓN ANUAL
DE LA SOCIEDAD ESPAÑOLA
DE URGENCIAS DE PEDIATRÍA 