



# PROCOLOS DIAGNÓSTICOS Y TERAPÉUTICOS EN URGENCIAS DE PEDIATRÍA

Sociedad Española de Urgencias de Pediatría (SEUP), 3ª Edición, 2019

## 18 Traumatismo craneal

María González Balenciaga  
*Servicio de Urgencias de Pediatría*  
*Hospital Universitario Cruces. Vizcaya*

*Octubre, 2019*



# Traumatismo craneal

*María González Balenciaga*

## Resumen

El traumatismo craneoencefálico (TCE) es frecuente en niños y un motivo de consulta común en los servicios de Urgencias pediátricos. La mayoría de los TCE son leves (escala de Glasgow 14 o 15) con muy bajo riesgo de lesión traumática clínicamente importante. El objetivo del pediatra de Urgencias es identificar a aquellos pacientes con riesgo de lesión traumática clínicamente importante limitando la realización de pruebas complementarias en aquellos niños que no están en riesgo. Para ello, se establecen grupos de riesgo en función de la clínica y la exploración física. En el abordaje inicial es prioritario la evaluación ABCDE y estabilización del paciente. El objetivo es minimizar el daño cerebral secundario asegurando la oxigenación y perfusión cerebral. La evaluación inicial de niño con TCE debe incluir una valoración neurológica breve que incluya la escala de coma de Glasgow, reactividad pupilar y función motora. La prueba más adecuada para diagnosticar lesión intracraneal es la tomografía axial computerizada (TAC). En ausencia de factores de alto riesgo de LIC, la observación es igual de segura que la realización inmediata de la TAC. La mayoría de niños con un TCE pueden ser dados de alta, con unas recomendaciones de observación domiciliaria por un adulto responsable durante 24-48 horas y tratamiento sintomático.

**Palabras clave:** traumatismo craneal; urgencias de pediatría; lesión intracraneal.

## Abstract

Blunt head trauma is common in children and a common reason for presentation to an emergency department. Most blunt head trauma in children is minor, defined by Glasgow Coma Scale (GCS) scores of 14 or 15, with a very low risk of clinically important traumatic brain injuries (ciTBIs). The goal of the emergency pediatrician is to identify and evaluate children at risk of ciTBIs and to avoid overdiagnosis in those children who are not at risk. There are clinical decision rules that aims to identify children at very low risk of ci-TBI, according to the signs and symptoms. The initial resuscitation should proceed in a step-wise fashion to identify all injuries and optimize cerebral perfusion by maintaining hemodynamic stabilization and oxygenation. The initial survey also should include a brief, focused neurological examination with attention to the Glasgow Coma Scale (GCS), pupillary examination, and motor function. Non-contrast enhanced cranial CT is the method of choice to detect possible traumatic brain injury. Clinicians should be encouraged to choose observation of the patient instead of performing CT in then the absence of high-risk factors for brain injury. Most children with blunt head trauma may be treated as outpatient with symptomatic care. It is mandatory that discharge instructions be provided to competent caretakers regarding signs and symptoms of complications of blunt head trauma.

**Keywords:** blunt head trauma; pediatric emergency department; brain injury.

## INTRODUCCIÓN

El traumatismo craneoencefálico (TCE) es un motivo de consulta frecuente en los servicios de Urgencias pediátricos (SUP). Se define como una lesión de las estructuras de la cabeza debida a una fuerza externa de origen mecánico.

La magnitud del TCE es muy variable. La mayoría de los TCE que se atienden en los SUP son leves, pero en ocasiones pueden producir lesiones intracraneales (LIC) con alta mortalidad y morbilidad asociada, con aparición de secuelas a largo plazo en algunos casos.

En el TCE se han definido dos entidades<sup>1</sup>:

- Daño cerebral primario: ocurre en el mismo momento del traumatismo. Si el traumatismo ocurre en el eje laterolateral, son más frecuentes las lesiones extraaxiales (hematoma epidural, subdural y hemorragia subaracnoidea) y las lesiones golpe/contragolpe. Si es en el eje centroaxial medial o paramedial, es más frecuente el denominado daño axonal difuso por lesión de las estructuras profundas. Este último es más frecuente en niños.
- Daño cerebral secundario: se puede tratar y anticipar. Secundario a la isquemia, hipoxia o presión intracraneal (PIC) elevada y sus consecuencias. La alteración más frecuente y grave es la hipoperfusión secundaria al vasoespasmio que conduce a la isquemia cerebral.

Las fracturas craneales y las lesiones intracraneales (LIC) secundarias a un TCE, son más frecuentes cuanto menor es la edad del paciente. El niño presenta una superficie craneal proporcionalmente mayor, un plano óseo más fino y deformable, una musculatura cervical relativamente débil y un mayor contenido de agua y menor de mielina<sup>2</sup>.

La causa más frecuente de los TCE son los accidentes. En los TCE leves son las caídas y en el TCE grave la causa más frecuente son los accidentes de circulación. El mecanismo de producción depende de la edad del niño y de su desarrollo psicomotor<sup>3,4</sup>. Según la edad:

- Niños < 2 años: caídas, maltrato.
- Niños entre 2-10 años: accidentes de circulación o bicicleta y caídas.
- Niños >10 años: deportes, accidentes de circulación y bicicleta.

En menores de 12 meses, la mortalidad duplica al resto de edades pediátricas<sup>5</sup>, además de ser más frecuentes los TCE por maltrato, con mayor mortalidad también.

## CONCEPTOS IMPORTANTES

La clínica que predice el riesgo de LIC, especialmente en niños pequeños, es a menudo inespecífica. El uso de reglas de decisión clínica en base al riesgo de LIC ayuda en el manejo de los niños con TCE<sup>3,6,7</sup>:

- TCE leve: sin alteración del nivel de consciencia (< 2 años: alerta o se despierta a la voz o al tacto suave; ≥ 2 años: GCS = 15), exploración neurológica normal y sin evidencia de fractura de cráneo. Es el más frecuente.
- Conmoción cerebral: estado transitorio de disfunción neuronal tras un traumatismo, sin lesión cerebral reconocible. Frecuente en niños tras un TCE. Se manifiesta como confusión, disminución transitoria de la respuesta a estímulos, vómitos, mareo, cefalea y pérdida de consciencia.
- Lesión traumática clínicamente importante:
  - LIC que requiere intervención neuroquirúrgica, cuidados de soporte o monitorización intensiva u hospitalización prolongada.
  - Fractura deprimida.
  - Fractura de la base del cráneo.

## DIAGNÓSTICO Y EVALUACIÓN DE LA GRAVEDAD

Una vez priorizada la evaluación sistemática ABCDE y estabilización del paciente, se realizará la historia clínica, exploración física y en algunas ocasiones las pruebas complementarias necesarias.

El objetivo del pediatra de Urgencias es identificar a aquellos pacientes con riesgo de lesión traumática clínicamente importante, limitando la realización de pruebas complementarias en aquellos niños que no están en riesgo<sup>3,7-9</sup>.

Para ello, se establecen grupos de riesgo en función de la clínica y la exploración física<sup>3,10-13</sup> (Tabla 1).

Los pacientes de riesgo intermedio requieren observación hospitalaria con revaloraciones periódicas de la escala de coma de Glasgow (GCS), detección de nuevos síntomas o empeoramiento clínico. En estos

**TABLA 1.** Grupos de riesgo de lesión intracraneal en traumatismo craneoencefálico en niños

Riesgo alto	Riesgo intermedio		Riesgo bajo
	< 2 años	≥ 2 años	
Focalidad neurológica	Cefalohematoma no frontal importante	Pérdida de conocimiento	GCS 15
Fractura craneal palpable	Pérdida de conocimiento >5 seg	Vómitos	No signos de fractura
Signos de fractura basilar	Vómitos	Cefalea severa	No mecanismo de riesgo
Fontanela tensa	Mecanismo de riesgo	Mecanismo de riesgo	No focalidad neurológica
Convulsiones	Actitud anormal referida por los padres		Asintomático

pacientes se recomienda una observación hospitalaria mínima de 4-6 horas tras el traumatismo<sup>3</sup>.

### Historia

En la evaluación diagnóstica del niño con TCE debemos conocer:

- Antecedentes personales. Enfermedades previas que aumentan el riesgo de LIC: coagulopatías, fármacos, portador de válvula de derivación ventrículo-peritoneal, malformaciones vasculares, etc.
- Edad del paciente. Los niños < 2 años presentan más riesgo debido a que presentan una valoración inicial con síntomas y signos más inespecíficos, mayor riesgo de presentar lesión intracraneal y de maltrato, como causa potencial de sus lesiones.
- Lugar donde ocurrió el traumatismo.
- Mecanismo de traumatismo. Se considera mecanismo de riesgo la caída > 1,5 m (1 m en < 2 años), impacto directo con objeto contundente, accidente de vehículo de motor con desplazamiento de pasajeros, muerte de algún pasajero o vuelta de campana del vehículo, traumatismo no presenciado, peatón o ciclista sin casco atropellado por vehículo de motor, zambullidas, colisión con bicicleta, accidente de moto, herida penetrante.
- Localización del traumatismo.
- Síntomas asociados al traumatismo<sup>14-17</sup>. Pueden indicar mayor riesgo de LIC la presencia de los siguientes síntomas asociados: pérdida de consciencia y duración, vómitos (sobre todo los que ocurren >1 hora tras TCE), cefalea, irritabilidad, convulsión, alteración del comportamiento, ceguera, confusión, etc.

- Tiempo de evolución: el daño secundario aparece más frecuente en las primeras 6 horas.
- Búsqueda de lesiones que sugieran abuso y/o maltrato<sup>18-22</sup>. Los lactantes son un grupo altamente susceptible, por lo que se debe valorar la posibilidad ante un TCE en este grupo de edad y alguna de las siguientes circunstancias:
  - Falta de congruencia entre las lesiones y la clínica.
  - Demora injustificable en la asistencia.
  - Presencia de lesiones geométricas, en zonas relativamente protegidas o en distinto estadio evolutivo.
  - Otras fracturas o hemorragias retinianas.
  - Actitud inadecuada de los padres.
  - Conducta inhabitual del lactante (rechazo del contacto físico, irritable con sus padres y tranquilo con el personal sanitario).

### Exploración física

#### Valoración inicial con toma de constantes<sup>23</sup>

- Evaluación del Triángulo de Evaluación Pediátrica.
- Constantes vitales, incluida la valoración del dolor. La evaluación de las constantes vitales es imprescindible, ya que constituye un buen indicador de la función del tronco cerebral. La tríada de Cushing, bradicardia, hipertensión arterial y respiración irregular, indica aumento de la presión intracraneal (PIC).

#### Evaluación primaria

- Evaluación ABCDE y estabilización del paciente. El objetivo es minimizar el daño cerebral

**TABLA 2.** Escala de Glasgow

<b>Apertura de ojos</b>			
Espontánea		4	
Al habla		3	
Al dolor		2	
No apertura		1	
<b>Respuesta motora</b>			
Sigue órdenes		6	
Localiza el dolor		5	
Se retira al dolor		4	
Flexión al dolor		3	
Extensión al dolor		2	
No respuesta		1	
<b>Respuesta verbal (niños)</b>		<b>Respuesta verbal (lactantes)</b>	
Orientado		Sonriente, sigue sonidos y objetos	5
Conversación desorientada		Irritable, consolable	4
Palabras inapropiadas		Llora con el dolor	3
Sonidos incomprensibles		Se queja ante el dolor	2
Ausencia de sonidos		No respuesta	1

secundario asegurando la oxigenación y perfusión cerebral.

- Valoración del nivel de consciencia. La escala de GCS (Tabla 2) permite su evaluación de forma rigurosa. Las variaciones del nivel de consciencia son el mejor indicador para medir la intensidad del traumatismo y la función cerebral. En menores de 2 años se utilizará una escala modificada para la valoración del lenguaje.
- Reactividad pupilar: valorar el tamaño, la reactividad pupilar y su posible asimetría. La presencia de anisocoria orienta a compresión del III par craneal, secundaria a herniación del uncus. La presencia de pupilas midriáticas arreactivas orienta a lesión a nivel del tronco cerebral.

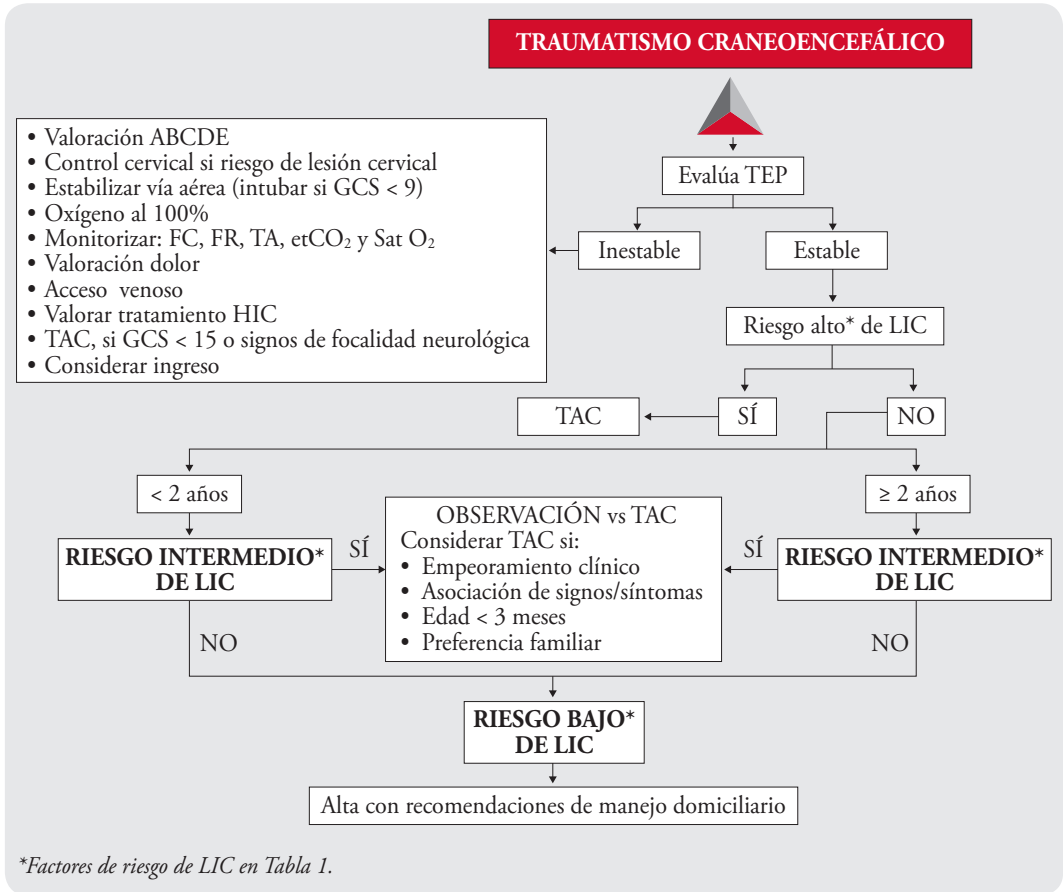
### Evaluación secundaria

1. Valoración neurológica completa, incluida la valoración de los pares craneales y de los reflejos tendinosos profundos, orientada a descartar focalidad neurológica. La exploración neurológica debe reevaluarse de forma sistemática. Los cambios evolutivos pueden indicar la progresión de la LIC. Especial atención a:

- GCS y otros signos de alteración del nivel de consciencia: irritabilidad, agitación, somnolen-

cia, ausencia de contacto visual en lactantes, alteraciones del lenguaje como preguntas repetitivas o bradipsiquia. Es frecuente en niños la presencia de conmoción cerebral tras un TCE.

- Exploración de la cabeza:
  - Hematoma<sup>24-26</sup>. Después de un TCE se pueden ver a diferentes niveles en relación con la capa del cuero cabelludo afectada:
    - Hematoma subcutáneo: sangre acumulada en tejido celular subcutáneo. Tumefacción móvil a la palpación.
    - Hematoma subgaleal: sangre debajo de la gálea aponeurótica. Puede producirse por sangrado del tejido conectivo laxo o por rotura del periostio secundario a una fractura craneal. Son de consistencia blanda. No respetan las suturas craneales. Mayor riesgo de LIC.
    - Cefalohematoma: hematoma subperióstico. De consistencia dura. Respetan las suturas craneales. Mayor riesgo de LIC en:
      - No frontales en menores de 2 años. Sobre todo si mecanismo de riesgo.
      - Tamaño grande (> 3 cm) y consistencia blanda.
      - Cualquier localización en menores de 3 meses.



**Figura 1.** Algoritmo de manejo del traumatismo craneoencefálico.

- Signos de fractura craneal<sup>27</sup>: escalón óseo o crepitación. La ausencia de fractura no descarta LIC. Aumenta el riesgo de LIC si:
  - Fractura deprimida.
  - Fractura abierta.
  - Fractura que cruza la zona de la arteria meníngea media.
- Signos indirectos de fractura de la base craneal: hemotímpano, signo de Battle (hematoma postauricular), ojos en mapache, licuorrea por fosas nasales o conductos auditivos.
- Fontanela anterior a tensión.
- Lesiones en cuero cabelludo (scalp)<sup>26</sup>: pueden provocar pérdidas importantes de sangre. Si la compresión directa no controla la hemorragia, se puede infiltrar lidocaína con adrenalina. Si la herida es amplia y abierta, se debe

explorar con un dedo de guante la existencia de lesiones craneales.

- Fondo de ojo: la ausencia de papiledema en fases iniciales no descarta aumento de PIC. Las hemorragias retinianas son sugestivas de maltrato.
2. Exploración general sistemática en busca de lesiones asociadas.

### PRUEBAS COMPLEMENTARIAS

El objetivo de la realización de pruebas complementarias es identificar LIC y lesión en las estructuras óseas en aquellos pacientes en riesgo<sup>28-32</sup> (Figura 1).

**TAC craneal**<sup>30</sup>: es la prueba de elección para identificar LIC. Se realizará una vez estabilizado el paciente. Está indicada en<sup>3,34</sup>:

- Grupo de riesgo alto.

- Varios factores de riesgo intermedio.
  - Evolución durante la observación de los síntomas de riesgo intermedio.
  - Presencia de factores predisponentes de sangrado.
  - Sospecha de maltrato.
- Las LIC más frecuentemente encontradas son:
- Hematoma epidural: ligual frecuencia en niños que en adultos. Más probable que permanezca clínicamente oculta. Síntomas secundarios a aumento de PIC: cefalea, vómitos y alteración del nivel de consciencia.
  - Hematoma subdural: menos frecuente que en adultos. Evolución más lenta que el hematoma epidural. Los hematomas subdurales interhemisféricos son más frecuentes en lactantes y secundarios a maltrato.
  - Lesión axonal difusa: más frecuente en niños. Se produce un aumento de la PIC que puede generar coma profundo e incluso la muerte.
  - Contusión parenquimatosa: los síntomas más frecuentes asociados son alteración del nivel de consciencia, convulsiones y focalidad neurológica.

**Radiografía de cráneo<sup>35-37</sup>:** se desaconseja su uso sistemático. Puede tener utilidad en casos de posible maltrato (dentro de la evaluación radiológica esquelética) o en sospecha de cuerpos extraños radioopacos.

**Ecografía craneal:** no ha demostrado ser una prueba útil para valorar el espacio extraaxial como alternativa a la TAC. La principal limitación es la necesidad de una fontanela abierta y amplia.

**RM cerebral:** uso limitado por el tiempo requerido para la exploración y amplio coste. Es más eficaz que la TAC para detectar cierto tipo de lesiones (lesiones de fosa posterior, lesiones medulares, daño axonal difuso, etc.). La TAC es más sensible para detectar hemorragias agudas.

## TRATAMIENTO

### Medidas generales

- Estabilización sistemática ABCDE. Valorar inmovilización cervical si precisa. Las indicaciones de intubación serían:
  - GCS < 9.
  - Inestabilidad hemodinámica.
  - Distrés respiratorio severo.

- Valoración del grado de dolor y administración de analgesia según escala. El dolor no controlado aumenta la presión intracraneal (PIC).

### Tratamientos específicos

Una vez realizada la estabilización inicial se administrará tratamiento específico según los hallazgos clínicos o los resultados de las exploraciones complementarias realizadas:

- Control de la PIC.
- Tratamiento antimicrobial ante convulsiones.
- Valoración y/o tratamiento neuroquirúrgico si: LIC, fractura deprimida, fractura basilar, fractura craneal con diástasis (> 3 mm) y/o deterioro clínico.

### CRITERIOS DE HOSPITALIZACIÓN

Se debe considerar la observación en Urgencias o la hospitalización en los siguientes casos:

- GCS < 15.
- Focalidad neurológica.
- Estado neurológico alterado.
- Intolerancia oral.
- Lesiones extracraneales graves.
- LIC.
- Sospecha de maltrato.
- Cuidadores inadecuados para vigilar al niño y reconsultar si precisa.

Se recomienda la hospitalización en una Unidad de Cuidados Intensivos en caso de:

- GCS < 13 o focalidad neurológica.
- Presencia de LIC (considerar ingreso en planta de hospitalización en caso de hematoma no epidural < 1 cm).

### RECOMENDACIONES DOMICILIARIAS AL ALTA

La mayor parte de los niños con un TCE pueden ser manejados ambulatoriamente, con una observación domiciliar por un adulto responsable durante 24-48 horas. Se recomendará la reconsulta en un SUP si:

- Cefalea intensa o irritabilidad.
- Vómitos repetidos.
- Salida de líquido o sangre por oídos o nariz.
- Alteración del comportamiento, equilibrio, visión, habla.
- Dificultad para ser despertado o permanecer despierto.
- Movimientos extraños y/o pérdida de fuerza.

**NOMBRE DEL INDICADOR: REALIZACIÓN DE TAC EN TRAUMATISMO CRANEOENCEFÁLICO LEVE**

<b>Dimensión</b>	Efectividad
<b>Justificación</b>	Los traumatismos craneoencefálicos (TCE) son un motivo de consulta frecuente. La prueba de elección para descartar lesión intracraneal es la tomografía axial computerizada, pero esta técnica conlleva importantes riesgos debidos a la radiación ionizante
<b>Fórmula</b>	$\frac{\text{Nº TAC realizadas en pacientes con TCE leve}}{\text{Nº de TCE leves atendidos}} \times 100$
<b>Explicación de términos</b>	TCE leve: historia o signos físicos de traumatismo roto en el cuero cabelludo, cráneo o cerebro en un lactante o niño con una escala de coma de Glasgow de 13-15 <sup>1</sup> . Se excluyen de esta definición los TCE triviales. TCE trivial. Se define como aquel que cumple los dos criterios siguientes <sup>2</sup> : <ul style="list-style-type: none"> <li>• Criterio 1: caída desde la posición de sedestación, caída estando en bipedestación desde la propia altura o impacto mientras el paciente andaba o corría contra un objeto estacionario o contra el suelo</li> <li>• Criterio 2: <ul style="list-style-type: none"> <li>– No signos ni síntomas de TCE, o</li> <li>– Presencia tan solo de una laceración o abrasión del cuero cabelludo</li> </ul> </li> </ul>
<b>Población</b>	Todos los pacientes atendidos por un TCE leve en el período revisado
<b>Tipo</b>	Proceso
<b>Fuente de datos</b>	Documentación clínica
<b>Estándar</b>	< 5%
<b>Comentarios</b>	Bibliografía <ol style="list-style-type: none"> <li>1. Schutzman SA, Barnes P, Duhaime AC, Greenes D, Homer C, Jaffe D, et al. Evaluation and management of children younger than two years old with apparently minor head trauma: proposed guidelines. <i>Pediatrics</i>. 2001 May;107(5):983-93.</li> <li>2. Kuppermann N, Holmes JF, Dayan PS, Hoyle JD Jr, Atabaki SM, Holubkov R, et al. Identification of children at very low risk of clinically-important brain injuries after head trauma: a prospective cohort study. <i>Lancet</i>. 2009;374:1160-70.</li> </ol>

*\*Indicadores de calidad SEUP. Grupo de Trabajo de Calidad y Seguridad. Sociedad Española de Urgencias de Pediatría. Revisión 2018.*



**NOMBRE DEL INDICADOR: USO DE RADIOGRAFÍA DE CRÁNEO EN TRAUMATISMO CRANEOENCEFÁLICO**

<b>Dimensión</b>	Efectividad
<b>Justificación</b>	Los traumatismos craneoencefálicos (TCE) son un motivo de consulta frecuente. La radiografía simple (Rx) de cráneo es una prueba con escaso rendimiento diagnóstico en el diagnóstico de lesiones intracraneales <sup>1</sup>
<b>Fórmula</b>	$\frac{\text{Nº de Rx de cráneo realizadas en pacientes con TCE}}{\text{Nº total de pacientes atendidos por TCE en Urgencias}} \times 100$
<b>Explicación de términos</b>	Se incluyen para el cálculo de este indicador todos los TCE de cualquier gravedad
<b>Población</b>	Todos los pacientes atendidos en Urgencias por un TCE durante el período revisado
<b>Tipo</b>	Proceso
<b>Fuente de datos</b>	Documentación clínica
<b>Estándar</b>	< 5%
<b>Comentarios</b>	<p>Bibliografía</p> <ol style="list-style-type: none"> <li>1. Powell EC, Atabaki SM, Wootton-Gorges S, Wisner D, Mahajan P, Glass T, et al. Isolated linear skull fractures in children with blunt head trauma. <i>Pediatrics</i>. 2015;135:e851-7.</li> <li>2. Schutzman SA, Barnes P, Duhaime AC, Greenes D, Homer C, Jaffe D, et al. Evaluation and management of children younger than two years old with apparently minor head trauma: proposed guidelines. <i>Pediatrics</i>. 2001May;107(5):983-93.</li> </ol>

*\*Indicadores de calidad SEUP. Grupo de Trabajo de Calidad y Seguridad. Sociedad Española de Urgencias de Pediatría. Revisión 2018.*

## NOMBRE DEL INDICADOR: REGISTRO DE LA ESCALA DE GLASGOW EN EL INFORME DE ALTA EN EL TRAUMATISMO CRANEOENCEFÁLICO

<b>Dimensión</b>	Efectividad
<b>Justificación</b>	La puntuación en la escala de coma de Glasgow (ECG) forma parte de las determinaciones básicas que deben registrarse a todo paciente que acude a Urgencias por un traumatismo craneoencefálico (TCE)
<b>Fórmula</b>	$\frac{\text{Nº de informes de alta de pacientes con TCE con la puntuación ECG registrada}}{\text{Nº total de pacientes atendidos por TCE en Urgencias}} \times 100$
<b>Explicación de términos</b>	La ECG debe reflejarse desglosada en sus tres componentes (ocular, verbal y motor) siempre que el valor sea distinto de 15
<b>Población</b>	Todos los pacientes atendidos por TCE en Urgencias durante el período revisado
<b>Tipo</b>	Proceso
<b>Fuente de datos</b>	Documentación clínica
<b>Estándar</b>	> 95%
<b>Comentarios</b>	

\*Indicadores de calidad SEUP. Grupo de Trabajo de Calidad y Seguridad. Sociedad Española de Urgencias de Pediatría. Revisión 2018.

## BIBLIOGRAFÍA

- Zonfrillo MR, MSCE, Topf S. Head Trauma. En: Fleisher G, Ludwig S. Textbook of pediatric emergency medicine. 7th Ed. Philadelphia: Lippincott Williams and Wilkins; 2016. p. 595-599.
- Medana IM, Esiri MM. Axonal damage: a key predictor of outcome in human CNS diseases. Brain. 2003;126:515.
- Kuppermann N, Holmes JF, Dayan PS, et al. (PECARN). Identification of children at very low risk of clinically-important brain injuries after head trauma: a prospective cohort study. Lancet. 2009;374:1160.
- Luerssen TG, Klauber MR, Marshall LF. Outcome from head injury related to patient's age. A longitudinal prospective study of adult and pediatric head injury. J Neurosurg. 1988;68:409.
- Pickering A, Harnan S, Fitzgerald P, et al. Clinical decision rules for children with minor head injury: a systematic review. Arch Dis Child. 2011;96:414.
- Lyttle MD, Crowe L, Oakley E, et al. Comparing CATCH, CHALICE and PECARN clinical decision rules for paediatric head injuries. Emerg Med J. 2012;29:785.
- Osmond MH, Klassen TP, Wells GA, et al. CATCH: a clinical decision rule for the use of computed tomography in children with minor head injury. CMAJ. 2010;182:341.
- Dunning J, Daly JP, Lomas JP, et al. Derivation of the children's head injury algorithm for the prediction of important clinical events decision rule for head injury in children. Arch Dis Child. 2006; 91:885.
- Schonfeld D, Bressan S, Da Dalt L, et al. Pediatric Emergency Care Applied Research Network head injury clinical prediction rules are reliable in practice. Arch Dis Child. 2014;99:427.
- Magana JN, Kuppermann N. The PECARN TBI Rules Do Not Apply to Abusive Head Trauma. Acad Emerg Med. 2017;24:382.
- Babl FE, Borland ML, Phillips N, et al. Accuracy of PECARN, CATCH, and CHALICE head injury decision rules in children: a prospective cohort study. Lancet. 2017 Jun 17;389(10087):2393-2402.

13. Babl FE, Oakley E, Dalziel SR, et al. Accuracy of Clinician Practice Compared With Three Head Injury Decision Rules in Children: A Prospective Cohort Study. *Ann Emerg Med.* 2018;71:703.
15. Dayan PS, Holmes JF, Hoyle J Jr, et al. Headache in traumatic brain injuries from blunt head trauma. *Pediatrics.* 2015;135:504.
16. Badawy MK, Dayan PS, Tunik MG, et al. Prevalence of Brain Injuries and Recurrence of Seizures in Children With Posttraumatic Seizures. *Acad Emerg Med.* 2017;24:595.
17. Dayan PS, Holmes JF, Atabaki S, et al. Association of Traumatic Brain Injuries With Vomiting in Children With Blunt Head Trauma. *Ann Emerg Med.* 2014 Jun; 63(6):657-65.
18. Christian CW, Block R; Committee on Child Abuse and Neglect. Abusive head trauma in infants and children. *Pediatrics.* 2009 May;123(5):1409-11.
19. Piteau SJ, Ward MG, Barrowman NJ, Plint AC. Clinical and radiographic characteristics associated with abusive and nonabusive head trauma: a systematic review. *Pediatrics.* 2012;130:315.
20. Maguire SA, Kemp AM, Lumb RC, Farewell DM. Estimating the probability of abusive head trauma: a pooled analysis. *Pediatrics.* 2011;128:e550.
21. Cowley LE, Morris CB, Maguire SA, et al. Validation of a Prediction Tool for Abusive Head Trauma. *Pediatrics.* 2015;136:290.
22. Goldstein B, Kelly MM, Bruton D, Cox C. Inflicted versus accidental head injury in critically injured children. *Crit Care Med* 1993; 21:1328.
23. Ronald A. Pediatric Assessment. In: Fuchs S; Yamamoto L; American Academy of Pediatrics; American College of Emergency Physicians. *APLS: the pediatric emergency medicine resource.* Ed: Burlington MA: Jones & Bartlett Learning. 5th Edition, 2012.
24. Dayan PS, Holmes JF, Schutzman S, et al. Risk of traumatic brain injuries in children younger than 24 months with isolated scalp hematomas. *Ann Emerg Med.* 2014;64:153.
25. Dayan PS, Holmes JF, Schutzman S, et al. Risk of traumatic brain injuries in children younger than 24 months with isolated scalp hematomas. *Ann Emerg Med.* 2014;64:153.
26. Burns EC, Grool AM, Klassen TP, et al. Scalp Hematoma Characteristics Associated With Intracranial Injury in Pediatric Minor Head Injury. *Acad Emerg Med.* 2016 May;23(5):576-83.
27. Greenes DS, Schutzman SA. Clinical significance of scalp abnormalities in asymptomatic head-injured infants. *Pediatr Emerg Care.* 2001;17:88.
28. Maguire JL, Boutis K, Uleryk EM, et al. Should a head-injured child receive a head CT scan? A systematic review of clinical prediction rules. *Pediatrics.* 2009;124:e145.
29. Dunning J, Batchelor J, Stratford-Smith P, et al. A meta-analysis of variables that predict significant intracranial injury in minor head trauma. *Arch Dis Child.* 2004; 89:653.
30. Oman JA, Cooper RJ, Holmes JF, et al. Performance of a decision rule to predict need for computed tomography among children with blunt head trauma. *Pediatrics.* 2006;117:e238.
31. Maguire JL, Boutis K, Uleryk EM, et al. Should a head-injured child receive a head CT scan? A systematic review of clinical prediction rules. *Pediatrics.* 2009;124:e145.
32. Palchak MJ, Holmes JF, Vance CW, et al. Does an isolated history of loss of consciousness or amnesia predict brain injuries in children after blunt head trauma? *Pediatrics.* 2004;113:e507.
33. Atabaki SM, Stiell IG, Bazarian JJ, et al. A clinical decision rule for cranial computed tomography in minor pediatric head trauma. *Arch Pediatr Adolesc Med.* 2008;162:439.
34. Tang PH, Lim CC. Imaging of accidental paediatric head trauma. *Pediatr Radiol.* 2009;39:438.
35. Chung S, Schamban N, Wypij D, et al. Skull radiograph interpretation of children younger than two years: how good are pediatric emergency physicians? *Ann Emerg Med.* 2004;43:718.
36. Powell EC, Atabaki SM, Wootton-Gorges S, Wisner D, Mahajan P, Glass T, et al. Isolated linear skull fractures in children with blunt head trauma. *Pediatrics.* 2015;135:e851-7.
37. Schutzman SA, Barnes P, Duhaime AC, Greenes D, Homer C, Jaffe D, et al. Evaluation and management of children younger than two years old with apparently minor head trauma: proposed guidelines. *Pediatrics.* 2001 May;107(5):983-93.