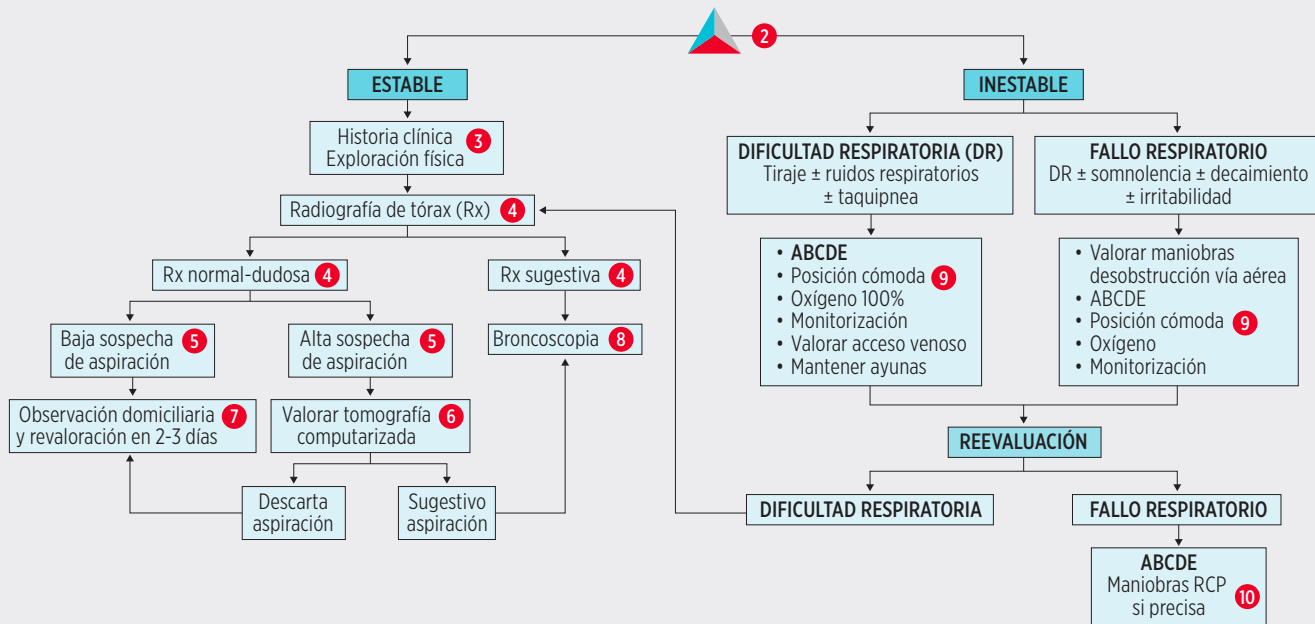


SOSPECHA DE ASPIRACIÓN DE CUERPO EXTRAÑO 1



1 SOSPECHA DE ASPIRACIÓN DE CE: Presencia de un elemento no habitual a cualquier nivel del árbol respiratorio. Junto con la ingesta de CE es una de las principales causas de morbilidad y mortalidad por debajo de los tres años. Los CE aspirados son muy variables, predominando los orgánicos (frutos secos) en los pacientes menores, y los inorgánicos (material escolar) en los mayores.

Debemos sospechar una aspiración de CE ante los siguientes pacientes:

- Antecedente de atragantamiento/crisis asfíctica: definido como inicio repentino de tos y/o disnea y/o cianosis en un niño previamente sano. Habitualmente es autolimitado, entre segundos o minutos, y puede seguirse de un periodo libre de síntomas. Es el mejor factor predictivo.
- Inicio brusco de síntomas respiratorios de vías bajas.
- Pacientes con episodio de tos prolongada inicialmente manejados como neumonía, asma o laringitis, que no responden al tratamiento habitual, sobre todo en menores de 3 años.

Los síntomas y signos que presenten los pacientes vienen determinados por el grado de obstrucción de la vía aérea, y la ubicación del objeto, así como por la edad del paciente, el tipo de CE (tamaño y composición), y el tiempo transcurrido desde el episodio de atragantamiento/crisis asfíctica. Hasta el 20% de los pacientes están asintomáticos.

La tríada clásica consistente en antecedente de asfixia/tos aguda, sibilancias e hipoventilación universal, tiene una escasa sensibilidad y una elevada especificidad.

En función de la ubicación del CE los síntomas de los pacientes serán:

- Laringotraqueal (5-17% de los casos): tos, estridor inspiratorio, afonía, salivación, tiraje y cianosis.
- Bronquial (85%; 50% bronquio derecho y 35% bronquio izquierdo): tos, sibilancias, tiraje, hemoptitis, ruidos respiratorios disminuidos, cianosis y fiebre.

- Si está en vía aérea inferior (1% de los casos): episodio de tos seguido de signos de dificultad respiratoria leve.

2 TRIÁNGULO DE EVALUACIÓN PEDIÁTRICO (TEP): En la práctica clínica los pacientes suelen presentar un TEP estable o dificultad respiratoria. En casos de TEP inestable el tratamiento debe ir dirigido a mantener la oxigenación y la ventilación, en casos de vía aérea no permeable se trata de una urgencia vital y se deben realizar maniobras de desobstrucción.

3 ANAMNESIS Y EXPLORACIÓN FÍSICA:

A. Anamnesis: recoger los siguientes datos:

- Antecedentes personales (broncoespasmo previo, cirugías o problemas en las vías aéreas).
- Tipo, número y tamaño del CE.
- Clínica: características del episodio de atragantamiento/episodio asfíctico, tiempo transcurrido, presencia de fiebre, síntomas acompañantes, tratamiento recibido.
- Tiempo de ayuno.

B. Exploración física:

- TEP.
- Registrar constantes vitales (FC, FR y saturación oxígeno). CUIDADO en la manipulación.
- Atención a signos como ronquera o tos irritativa en accesos.
- Exploración física consideramos lo siguiente:
 - Área ORL: contraindicadas las maniobras exploratorias invasivas en un paciente con sospecha de aspiración de CE, salvo en pacientes incons-

cientes con obstrucción total de la vía aérea en que sean necesarias para intentar extracción.

- Auscultación cardiopulmonar: puede ser normal (sobre todo en las primeras horas) o podemos encontrar, según la localización:
 - Si está en tráquea/carina: “ruido en bandera” (el paso del aire hace vibrar el cuerpo extraño).
 - Si está en bronquio: abolición del murmullo alveolar (si obstrucción total) o sibilancias localizadas/hipoventilación (si obstrucción parcial). Se pueden escuchar sibilancias diseminadas por broncoespasmo reflejo.

4 RADIOGRAFÍA SIMPLE DE TÓRAX:

- Proyección anteroposterior convencional. Las proyecciones en inspiración y espiración forzada aumentan la sensibilidad, pero deben solicitarse en pacientes colaboradores. Clásicamente se recomendaba decúbito lateral en niños pequeños o no colaboradores, aunque en algunas publicaciones sugieren que estas proyecciones no aumenta el valor diagnóstico
- Indicado en todo niño con sospecha de aspiración de CE (aunque esté asintomático y con exploración física normal).
- En caso de sospecha de CE laringotraqueal se debe realizar radiografía del cuello posteroanterior y lateral.
- Hallazgos en la radiografía de tórax:
 - Visualización directa del CE: infrecuente dado que la mayoría son radiolúcicos.
 - Atrapamiento aéreo localizado, dependiendo del grado de obstrucción y de si se produce o no mecanismo valvular: signo indirecto más frecuente en la fase precoz (17-69%).

- Atelectasia y desviación homolateral mediastínica: si obstrucción completa, sobre todo en cuadros de más de 24 horas de evolución.
- Otros hallazgos: neumotórax, neumomediastino, desviación mediastínica contralateral o enfisema cervical.
- Neumonía, abscesos pulmonares y bronquiectasias en cuadros más evolucionados.

La radiografía puede ser normal hasta en un tercio de los pacientes con aspiración de CE, sobre todo en las primeras horas. En la fase aguda tiene escasa sensibilidad y especificidad.

5 SOSPECHA DE ASPIRACIÓN DE CE:

- **Sospecha moderada-alta de aspiración de CE:** debe examinarse el árbol traqueobronquial mediante broncoscopia, dado que la morbilidad y mortalidad aumentan si se retrasa. Incluye las siguientes situaciones:
 - Aspiración de CE visualizada.
 - Antecedente asfíctico, con sintomatología posterior o hallazgos sugestivo en la pruebas de imagen.
 - Niño pequeño con síntomas sugestivos sin otra etiología demostrable, especialmente si hay hallazgos radiológicos sugestivos. Los síntomas sospechosos incluyen episodios cianóticos, disnea, estridor, aparición repentina de tos o sibilancias (a menudo focales) y/o sonidos respiratorios disminuidos unilateralmente.
- **Sospecha baja de aspiración de CE:** si ninguna de las características antes descritas está presente. En estos pacientes los resultados normales en la RX son suficientes para excluir en un primer momento la aspiración de CE. Sin embargo, deben ser observados en domicilio y con seguimiento en dos o tres días.

Los signos de alarma que deben vigilar y por los que deben consultar son la aparición de síntomas compatibles antes descritos (tos, dificultad respiratoria, fiebre...).

6 TOMOGRAFÍA COMPUTARIZADA (TC) TORÁCICA: Está indicada en los casos de pacientes asintomáticos o sintomáticos pero estables que tienen una radiografía de tórax no-concluyente pero con una sospecha moderada-alta de aspiración de CE o en los casos que haya una gran discrepancia entre la clínica y los resultados radiológicos.

En la actualidad se ha incorporado en los protocolos diagnósticos previo a la broncoscopia de los pacientes de riesgo intermedio, es decir aquellos que presentan tan solo uno de los hallazgos altamente sugestivos de aspiración de CE (historia de cuadro asfíctico visualizado; sibilancias unilaterales en la auscultación o hallazgos radiológicos de atrapamiento aéreo).

Presenta una sensibilidad de detección del CE bronquial cercana al 100% y especificidad 67-100%.

Su realización previa a una broncoscopia puede disminuir el tiempo de la misma, y además permite diagnosticar lesiones pulmonares asociadas.

7 OBSERVACIÓN DOMICILIARIA: En aquellos pacientes dados de alta a domicilio se les debe dar una serie de pautas de vigilancia, indicándoles que deben volver a consultar ante la aparición de síntomas compatibles y ser evaluados nuevamente en 2-3 días tras el episodio.

Este manejo también es recomendable ante pacientes que expulsan el CE con la tos y están asintomáticos y la exploración física y radiológica son normales. Aunque algunos autores defienden la realización de broncoscopia en estos casos, sobre todo si existe la posibilidad de persistir algún fragmento de CE en la vía aérea.

8 BRONCOSCOPIA: Método diagnóstico más sensible y específico, además permite llevar a cabo el tratamiento (extracción del CE). Se realiza en quirófano bajo anestesia general.

En los casos en los que el diagnóstico es incierto o en los casos en los que se confirma la aspiración pero no se localiza el CE, se utilizará broncoscopio flexible. Para la extracción, la mayoría de los centros utilizan broncoscopio rígido, aunque los centros más pioneros utilizan el flexible.

Indicaciones:

- Si exploración física y/o la radiología sugestivas de aspiración, aunque no se recoja el antecedente asfíctico.
- Todo paciente asintomático con alta sospecha de aspiración de CE aunque la exploración física y la radiología no sean concluyentes o sean negativas (en estos se puede valorar realizar TC previamente).

Si la broncoscopia no permite extraer el CE y este está ubicado en vía aérea inferior será necesaria la toracotomía.

En aquellos pacientes con CE de largo tiempo de evolución dicho elemento puede causar una inflamación importante de la vía aérea e infección.

- Antibioterapia: ante sospecha de sobreinfección.
- Metilprednisona o equivalente: 1-2 mg/kg/día VO o IV durante 3-7 días. En casos con inflamación importante de la vía aérea.

9 POSICIÓN CÓMODA: Conviene respetar la postura en la que se coloque el niño. Está será la postura que se considere la adecuada y se debe intentar mover al niño lo menos posible. Evitar la posición supina.

10 MANIOBRAS DE DESOBSTRUCCIÓN: Cuando el paciente presente tos eficaz, esta es la maniobra más efectiva y segura para tratar de expulsar el CE.

Cuando la tos es o se está haciendo ineficaz, es decir el niño es incapaz de vocalizar, la tos es silente o no tose, es incapaz de respirar, presenta cianosis o desciende el nivel de conciencia, se debe actuar con prontitud. Mientras el paciente esté consciente se deben hacer maniobras de desobstrucción de la vía aérea adecuadas para la edad, que consisten en 5 golpes interescapulares, seguidos de 5 compresiones torácicas (lactantes) o 5 compresiones abdominales (niños >1 año).

Si el paciente está inconsciente o pierde la conciencia habrá que abrir la vía aérea, para lo que se abrirá la boca en busca de algún objeto visible; si se ve se puede intentar una vez la extracción con un barrido con un dedo, se realizarán las cinco respiraciones de rescate y se iniciarán las maniobras de resucitación cardiopulmonar (RCP).

BIBLIOGRAFÍA

- Ahmed OG, Guillerman RP, Giannoni CM. Protocol incorporating airway CT decrease negative bronchoscopy rates for suspected foreign bodies in pediatric patients. *Int J Pediatr Otorhinolaryngol.* 2018; 109: 133-7.
- Assefa D, Amin N, Stringel G, Donzor AJ. Use of decubitus radiographs in the diagnosis of foreign body aspiration in young children. *Pediatr Emerg Care.* 2007; 23(3): 154-7.
- Brown JC, Chapman T, Klein EJ, et al. The utility of adding expiratory or decubitus chest radiographs to the radiographic evaluation of suspected pediatric airway foreign bodies. *Ann Emerg Med.* 2013; 61(1):19-26.
- Cevik M, Gókdemir MT, Boleken ME, et al. The characteristics and outcomes of foreign body ingestion and aspiration in children due to lodged foreign body in the aerodigestive tract. *Pediatr Emerg Care.* 2013; 29(1): 53-7.
- Cohen S, Avital A, Godfrey S, et al. Suspected foreign body inhalation in children: what are the indications for bronchoscopy? *J Pediatr.* 2009; 155(2): 276-80.
- Gibbons AT, Casar AM, Hanke RE, et al. Avoiding unnecessary bronchoscopy in children with suspected foreign body aspiration using computed tomography. *J Pediatr Surg.* 2020; 55(1): 176-81.
- Grassi R, Faggian A, Somma F, et al. Application of imaging guidelines in patients with foreign body ingestion or inhalation: literatura review. *Semin Ultrasound CT MR.* 2015; 36(1): 48-56.
- Hegde SV, Hui PKT, Lee EY. Tracheobronchial foreign bodies in children: Imaging assessment. *Semin Ultrasound CT MR.* 2015; 36(1): 8-20.
- Janahi IA, Khan S, Chandra P, et al. A new clinical algorithm scoring for management of suspected foreign body aspiration in children. *BMC Pulm Med.* 2017; 17(1): 61.
- Louie MC, Bradin S. Foreign body ingestion and aspiration. *Pediatr Rev.* 2009; 30(8): 295-301.
- Mortellaro VE, Iqbal C, Fu R, et al. Predictors of radiolucent foreign body aspiration. *J Pediatr Surg.* 2013; 48(9): 1867-70.
- Soon AW, Schmidt S. Foreign body: ingestion and aspiration. En: Fleisher GR, Ludwig S, editores. *Textbook of pediatric emergency medicine.* 7th ed. Lippincott Williams and Wilkins; 2016. p. 186-92.
- Ruiz FE. Airway foreign bodies in children. En: UpToDate (en línea). Last update: May 2021 [consultado febrero 2022]. <https://www.uptodate.com/>.
- Tuckett P, Cervin A. Reducing the number of rigid bronchoscopies performed in suspected foreign body aspiration cases via the use of chest computed tomography: is it safe? A literatura review. *J Laryngol Otol.* 2015; 129(Suppl 1): S1-7.