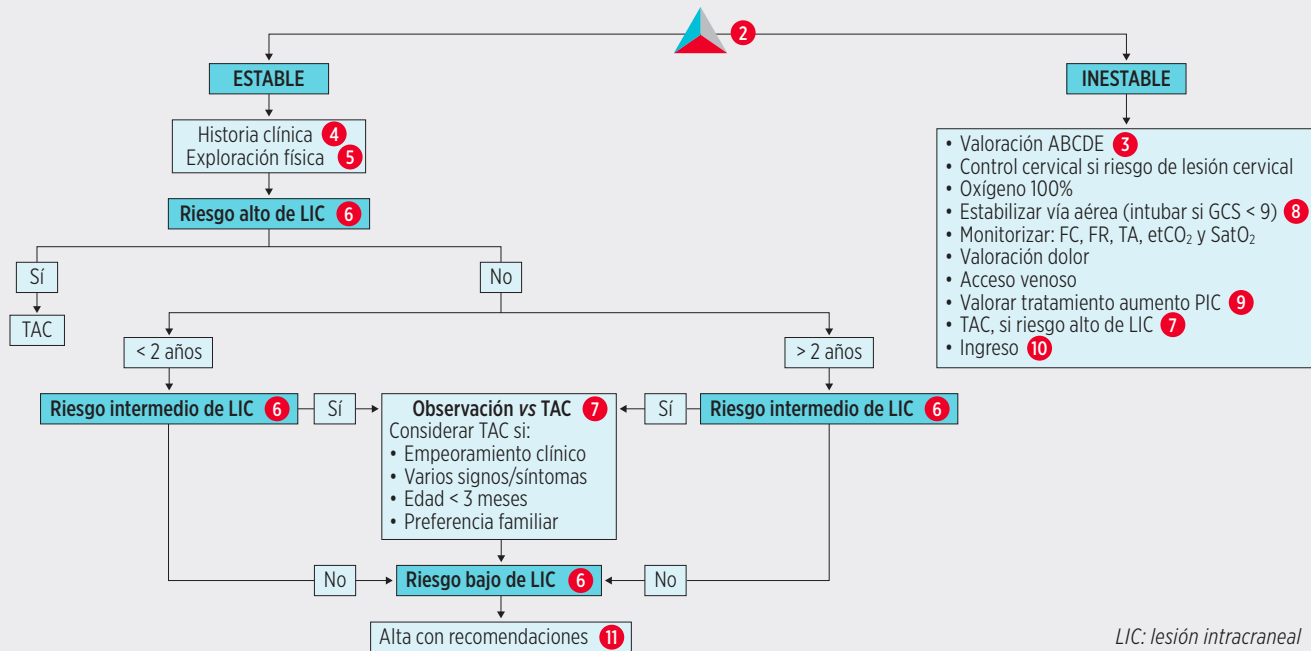


TRAUMATISMO CRANEAL 1



LIC: lesión intracraneal

1 TRAUMATISMO CRANEAL¹⁻³: Se define como una lesión de las estructuras de la cabeza debida a una fuerza externa de origen mecánico. La magnitud del TCE es muy variable. La mayoría de los TCE que se atienden en los SUP son leves, pero en ocasiones pueden producir lesiones intracraneales (LIC) con alta mortalidad y morbilidad asociada, con aparición de secuelas a largo plazo en algunos casos.

2 TEP⁴: En la práctica clínica, los pacientes presentan generalmente un triángulo de evaluación pediátrica (TEP) normal. En los casos que se encuentra alterado, lo hace a expensas del componente de la apariencia (disfunción del sistema nervioso central). Esta situación es menos frecuente e indica mayor gravedad.

3 EVALUACIÓN INICIAL

Valoración inicial con toma de constantes:

- Evaluación del Triángulo de Evaluación Pediátrica.
- Constantes vitales, incluida la valoración del dolor. La evaluación de las constantes vitales es imprescindible ya que constituye un buen indicador de la función del tronco cerebral. La tríada de Cushing: bradicardia, hipertensión arterial y respiración irregular, indica aumento de la presión intracraneal (PIC).

Evaluación primaria:

- Evaluación ABC y estabilización del paciente. El objetivo es minimizar el daño cerebral secundario asegurando la oxigenación y perfusión cerebral.
- Control cervical si riesgo de lesión cervical.
- Valoración del nivel de consciencia. La variación del nivel de consciencia es el mejor indicador para medir la intensidad del traumatismo y la función cerebral. La escala de Glasgow (GCS) permite su evaluación de forma rigurosa.

En menores de 2 años se utilizará una escala modificada para la valoración del lenguaje (Tabla 18-1).

TABLA 30-1. Escala de Glasgow

Apertura de ojos		
Esponánea		4
Al habla		3
Al dolor		2
No apertura		1
Respuesta motora		
Sigue órdenes		6
Localiza el dolor		5
Se retirar al dolor		4
Flexión al dolor		3
Extensión al dolor		2
No respuesta		1
Respuesta verbal (niños)	Respuesta verbal (lactantes)	
Orientado	Sonriente, sigue sonidos y objetos	5
Conversación desorientada	Irritable, consolable	4
Palabras inapropiadas	Llora con el dolor	3
Sonidos incompresibles	Se queja ante el dolor	2
Ausencia de sonidos	No respuesta	1

- Reactividad pupilar: valorar el tamaño, la reactividad pupilar y su posible asimetría. La presencia de anisocoria orienta a compresión del III par craneal. La presencia de pupilas midriáticas areactivas orienta a lesión a nivel del tronco cerebral.

4 HISTORIA CLÍNICA: Una vez priorizada la evaluación sistemática ABC y estabilización del paciente, se realizará la historia clínica. En la evaluación diagnóstica del niño con TCE debemos conocer:

- Antecedentes personales: Enfermedades previas que aumentan el riesgo de LIC: coagulopatías, fármacos, portador de válvula de derivación ventriculo-peritoneal, malformaciones vasculares, etc.
- Edad del paciente: Los niños < 2 años presentan más riesgo: valoración inicial con síntomas y signos más inespecíficos, mayor riesgo de presentar una LIC y de maltrato como causa potencial de sus lesiones.
- Lugar donde ocurrió el traumatismo.
- Mecanismo de traumatismo: Se considera mecanismo de riesgo: la caída de >1,5 m (1 m en < 2 años), impacto directo con objeto contundente, accidente de vehículo de motor con desplazamiento de pasajeros, muerte de algún pasajero o vuelta de campana del vehículo, traumatismo no presenciado, peatón o ciclista sin casco atropellado por vehículo de motor, zambullidas, colisión con bicicleta, accidente de moto, herida penetrante.
- Localización del traumatismo.
- Síntomas asociados al traumatismo⁵⁻⁷. Mayor riesgo de LIC si: pérdida de consciencia y duración, vómitos (sobre todo los que ocurren > 1 hora tras TCE), cefalea, irritabilidad, convulsión, alteración del comportamiento, ceguera, confusión, etc.
- Tiempo de evolución: el daño secundario aparece más frecuente en las primeras 6 horas.
- Búsqueda de lesiones que sugieran abuso y/o maltrato⁸⁻¹¹. Los lactantes son un grupo altamente susceptible, por lo que se debe valorar la posibilidad ante un TCE en este grupo de edad y alguna de las siguientes circunstancias:

- Falta de congruencia entre las lesiones y la clínica.
- Demora injustificable en la asistencia.
- Presencia de lesiones geométricas, en zonas relativamente protegidas o en distinto estadio evolutivo.
- Otras fracturas o hemorragias retinianas.
- Actitud inadecuada de los padres.
- Conducta inusual del lactante (rechazo del contacto físico, irritable con sus padres y tranquilo con el personal sanitario).

5 EXPLORACIÓN FÍSICA: Evaluación secundaria

Valoración neurológica completa, incluida la valoración de los pares craneales y de los reflejos tendinosos profundos, orientada a descartar focalidad neurológica. La exploración neurológica debe reevaluarse de forma sistemática. Los cambios evolutivos pueden indicar la progresión de la LIC. Especial atención a:

- GCS y otros signos de alteración del nivel de consciencia: irritabilidad, agitación, somnolencia, ausencia de contacto visual en lactantes, alteraciones del lenguaje como preguntas repetitivas o bradipsiquia.
- Exploración de la cabeza:
 - Hematoma¹²⁻¹⁴: Diferentes niveles en relación con la capa del cuero cabelludo afectada:
 - Hematoma subcutáneo: sangre acumulada en tejido celular subcutáneo. Tumefacción móvil a la palpación.
 - Hematoma subgaleal: sangre debajo de la gálea aponeurótica. Puede producirse por sangrado del tejido conectivo laxo o por rotura del periostio secundario a una fractura craneal. Consistencia blanda. No respetan las suturas craneales. Mayor riesgo de LIC.

- Cefalohematoma: hematoma subperióstico. De consistencia dura. Respeta las suturas craneales. Mayor riesgo de LIC en:
 - No frontales en menores de 2 años. Sobre todo asociados a mecanismo de riesgo.
 - Tamaño grande (> 3 cm) y consistencia blanda.
 - Cualquier localización en menores de 3 meses.
- Signos de fractura craneal^{15,16}: escalón óseo o crepitación. La fractura de cráneo aumenta el riesgo de LIC sobre todo si son deprimidas, abiertas o cruzan la zona de la arteria meníngea media. La ausencia de fractura no descarta LIC.
- Signos indirectos de fractura de la base craneal: hemotímpano, signo de Battle (hematoma postauricular), ojos en mapache, licuorrea por fosas nasales o conductos auditivos.
- Fontanela anterior a tensión.
- Lesiones en cuero cabelludo (*scalp*): pueden provocar pérdidas importantes de sangre. Si la compresión directa no controla la hemorragia, infiltrar lidocaína con adrenalina. Si la herida es amplia y abierta, se debe explorar con un dedo de guante la existencia de lesiones craneales.
- Fondo de ojo: la ausencia de papiledema en fases iniciales no descarta aumento de PIC. Las hemorragias retinianas son sugestivas de maltrato.
- Exploración general sistematizada en busca de lesiones asociadas.

6 GRUPOS DE RIESGO DE LESIÓN INTRACRANEAL (LIC)^{7,10,17-21}: El objetivo del pediatra de Urgencias es identificar a aquellos pacientes con riesgo de lesión traumática clínicamente importante limitando la realización de pruebas complementarias en aquellos niños que no están en riesgo. Se considera lesión traumática clínicamente importante:

- LIC que requiere intervención neuro-quirúrgica, cuidados de soporte o monitorización intensiva u hospitalización prolongada.
- Fractura deprimida.
- Fractura de la base del cráneo.

Para ello, se establecen grupos de riesgo en función de la clínica y la exploración física (Tabla 30-2).

Los pacientes de riesgo intermedio requieren observación hospitalaria con revaloraciones periódicas de la escala de coma de GCS, detección de nuevos

TABLA 30-2. Grupos de riesgo de lesión intracraneal en traumatismo craneoencefálico

Riesgo alto	Riesgo intermedio		Riesgo bajo
	< 2 años	≥ 2 años	
<ul style="list-style-type: none"> • Focalidad neurológica • Fractura craneal palpable • Signos de fractura basilar • Fontanela tensa • Convulsiones 	<ul style="list-style-type: none"> • Cefalohematoma no frontal importante • Pérdida de conocimiento > 5 seg • Vómitos • Mecanismo de riesgo • Actitud anormal por los padres 	<ul style="list-style-type: none"> • Pérdida de conocimiento • Vómitos • Cefalea severa • Mecanismo de riesgo 	<ul style="list-style-type: none"> • GCS 15 • No signos de fractura • No mecanismo de riesgo • No focalidad neurológica • Asintomático

síntomas o empeoramiento clínico. En estos pacientes se recomienda una observación hospitalaria mínima de 4-6 horas tras el traumatismo.

7 TOMOGRAFÍA AXIAL COMPUTERIZADA (TAC) CRANEAL²²⁻²⁴: El objetivo de la realización de pruebas complementarias es identificar LIC y lesión en las estructuras óseas en aquellos pacientes en riesgo. Es la prueba de elección para identificar LIC. Se realizará una vez estabilizado el paciente. Está indicado en^{7,25}:

- Grupo de riesgo alto.
- Varios factores de riesgo intermedio.
- Evolución durante la observación de los síntomas de riesgo intermedio.
- Presencia de factores predisponentes de sangrado.
- Sospecha de maltrato.

Las LIC más frecuentemente encontradas son:

- Hematoma epidural: Igual frecuencia en niños que en adultos. Más probable que permanezca clínicamente oculta. Síntomas secundarios a aumento de PIC: cefalea, vómitos y alteración del nivel de conciencia.
- Hematoma subdural: menos frecuente que en adultos. Evolución más lenta que el hematoma epidural. Los hematomas subdurales interhemisféricos son más frecuentes en lactantes y secundarios a maltrato.
- Lesión axonal difusa: más frecuente en niños. Se produce un aumento de la PIC que puede generar coma profundo e incluso la muerte.
- Contusión parenquimatosa: los síntomas más frecuentes asociados son: alteración del nivel de conciencia, convulsiones y la focalidad neurológica.

8 TRATAMIENTO: Medidas generales

- Estabilización sistemática ABCDE. Valorar inmovilización cervical si precisa. Las indicaciones de intubación serían:

- GCS < 9.
- Inestabilidad hemodinámica.
- Distrés respiratorio severo.
- Valoración del grado de dolor y administración de analgesia según escala. El dolor no controlado aumenta la presión intracraneal (PIC).

9 TRATAMIENTO: Tratamiento específico

Una vez realizada la estabilización inicial se administrará tratamiento específico según los hallazgos clínicos o los resultados de las exploraciones complementarias realizadas.

- Control de la PIC.
- Tratamiento antimicrobiano ante convulsiones.
- Valoración y/o tratamiento neuroquirúrgico si: LIC, fractura deprimida, fractura basilar, fractura craneal con diástasis (> 3 mm) y/o deterioro clínico.

10 CRITERIOS DE INGRESO HOSPITALARIO: Se debe considerar la observación en Urgencias o la hospitalización en los siguientes casos:

- GCS < 15.
- Focalidad neurológica
- Estado neurológico alterado.
- Intolerancia oral.
- Lesiones extracraneales graves.
- Lesión intracraneal.
- Sospecha de maltrato.
- Cuidadores inadecuados para vigilar al niño y reconsultar si precisa.

Se recomienda la hospitalización en una Unidad de Cuidados Intensivos en caso de:

- GCS < 13 o focalidad neurológica.
- Presencia de LIC (considerar ingreso en planta de hospitalización en caso de hematoma no epidural < 1 cm).

11 MEDIDAS GENERALES EN DOMICILIO: La mayor parte de los niños con un TCE se pueden manejar en domicilio con una observación domiciliar por un adulto responsable durante 24-48 horas. Se recomendará reconsultar si:

- Cefalea intensa o irritabilidad.
- Vómitos repetidos.
- Salida de líquido o sangre por oídos o nariz.
- Alteración del comportamiento, equilibrio, visión, habla.
- Dificultad para ser despertado o permanecer despierto.
- Movimientos extraños y/o pérdida de fuerza.

BIBLIOGRAFÍA

1. Kuppermann N, Holmes JF, Dayan PS, et al. (PECARN). Identification of children at very low risk of clinically-important brain injuries after head trauma: a prospective cohort study. *Lancet*. 2009; 374: 1160-70.
2. Nigrovic LE, Kuppermann N. Children with minor blunt head trauma presenting to the Emergency Department. *Pediatrics*. 2019; 144: e20191495.
3. Luerssen TG, Klauber MR, Marshall LF. Outcome from head injury related to patient's age. A longitudinal prospective study of adult and pediatric head injury. *J Neurosurg*. 1988; 68: 409-16.
4. Ronald A. Pediatric Assessment. En: Fuchs S, Yamamoto L; American Academy of Pediatrics; American College of Emergency Physicians. APLS: the pediatric emergency medicine resource. 5th ed. Burlington, MA: Jones & Bartlett Learning; 2012.
5. Dayan PS, Holmes JF, Atabaki S, et al. Association of traumatic brain injuries with vomiting in children with blunt head trauma. *Ann Emerg Med*. 2014; 63: 657-65.
6. Dayan PS, Holmes JF, Hoyle J Jr, et al. Headache in traumatic brain injuries from blunt head trauma. *Pediatrics*. 2015; 135: 504-12.
7. Badawy MK, Dayan PS, Tunik MG, et al. Prevalence of brain injuries and recurrence of seizures in children with posttraumatic seizures. *Acad Emerg Med* 2017; 24: 595-605.
8. Duhaime AC, Christian CW, Rorke LB, Zimmerman RA. Nonaccidental head injury in infants--the "shaken-baby syndrome". *N Engl J Med*. 1998; 338: 1822-9.
9. Piteau SJ, Ward MG, Barrowman NJ, Plint AC. Clinical and radiographic characteristics associated with abusive and nonabusive head trauma: a systematic review. *Pediatrics*. 2012; 130: 315-23.
10. Magana JN, Kuppermann N. The PECARN TBI rules do not apply to abusive head trauma. *Acad Emerg Med*. 2017; 24: 382-4.
11. Cowley LE, Morris CB, Maguire SA, et al. Validation of a prediction tool for abusive head trauma. *Pediatrics*. 2015; 136: 290-8.
12. Dayan PS, Holmes JF, Schutzman S, et al. Risk of traumatic brain injuries in children younger than 24 months with isolated scalp hematomas. *Ann Emerg Med*. 2014; 64: 153-62.
13. Schutzman SA, Nigrovic LE, Mannix R. The Infant Scalp Score: A validated tool to stratify risk of traumatic brain injury in infants with isolated scalp hematoma. *Acad Emerg Med*. 2021; 28: 92-7.
14. Burns EC, Grool AM, Klassen TP, et al. Scalp hematoma characteristics associated with intracranial injury in pediatric minor head injury. *Acad Emerg Med*. 2016; 23: 576-83.

15. Powell EC, Atabaki SM, Wootton-Gorges S, et al. Isolated linear skull fractures in children with blunt head trauma. *Pediatrics*. 2015; 135: e851-7.
16. Bin SS, Schutzman SA, Greenes DS. Validation of a clinical score to predict skull fracture in head-injured infants. *Pediatr Emerg Care* 2010; 26: 633-9.
17. Pickering A, Harnan S, Fitzgerald P, et al. Clinical decision rules for children with minor head injury: a systematic review. *Arch Dis Child* 2011; 96: 414-21.
18. Lyttle MD, Crowe L, Oakley E, et al. Comparing CATCH, CHALICE and PECARN clinical decision rules for paediatric head injuries. *Emerg Med J*. 2012; 29: 785-94.
19. Schonfeld D, Bressan S, Da Dalt L, et al. Pediatric Emergency Care Applied Research Network head injury clinical prediction rules are reliable in practice. *Arch Dis Child*. 2014; 99: 427-31.
20. Babl FE, Borland ML, Phillips N, et al. Accuracy of PECARN, CATCH, and CHALICE head injury decision rules in children: a prospective cohort study. *Lancet*. 2017; 389: 2393-402.
21. Babl FE, Oakley E, Dalziel SR, et al. Accuracy of clinician practice compared with three head injury decision rules in children: A prospective cohort study. *Ann Emerg Med*. 2018; 71: 703-10.
22. Oman JA, Cooper RJ, Holmes JF, et al. Performance of a decision rule to predict need for computed tomography among children with blunt head trauma. *Pediatrics*. 2006; 117: e238-46.
23. Maguire JL, Boutis K, Uleryk EM, et al. Should a head-injured child receive a head CT scan? A systematic review of clinical prediction rules. *Pediatrics* 2009; 124: e145-54.
24. Palchak MJ, Holmes JF, Vance CW, et al. Does an isolated history of loss of consciousness or amnesia predict brain injuries in children after blunt head trauma? *Pediatrics*. 2004; 113: e507-13.
25. Nigrovic LE, Stack AM, Mannix RC, et al. Quality improvement effort to reduce cranial CTs for children with minor blunt head trauma. *Pediatrics*. 2015; 136: e227-33.